Omaggio dell'Aut

DOTTOR ERNESTO BOZZI

DOCENTE DI PATOLOGIA CHIRURGICA

AIUTO NELLA CLINICA CHIRURGICA DELLA R. UNIVERSITÀ DI GENOVA

DIRETTA DAL PROF. G. F. NOVARO

RICERCHE SPERIMENTALI

DIRETTE

A STUDIARE I RAPPORTI POSSIBILI

FRA

INTESTINO, FEGATO E RENI

A
Esp 3
Giurid

FIRENZE

TIPOGRAFIA DI SALVADORE LANDI

Direttore dell'*Arte della Stampa*

—

1900

DOTTOR ERNESTO BOZZI

DOCENTE DI PATOLOGIA CHIRURGICA

AIUTO NELLA CLINICA CHIRURGICA DELLA R. UNIVERSITÀ DI GENOVA

DIRETTA DAL PROF. G. F. NOVARO

RICERCHE SPERIMENTALI

DIRETTE

A STUDIARE I RAPPORTI POSSIBILI

FRA

INTESTINO, FEGATO E RENI

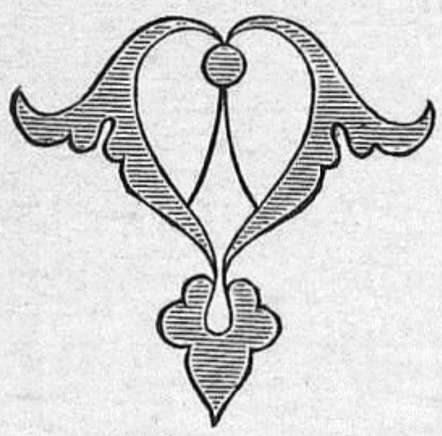

FIRENZE

TIPOGRAFIA DI SALVADORE LANDI

Direttore dell'*Arte della Stampa*

1900

PARTE PRIMA

Dimostrato nel precedente mio lavoro, sulle alterazioni patologiche del fegato e dei reni nei cani operati di fistola di Eck nutriti con carne, lo stretto nesso esistente fra intestino, fegato e reni; accertata in pari tempo la funzione protettiva del fegato di fronte a veleni, indubitatamente provenienti dall'intestino, mi proponevo ora di vedere se, indipendentemente dalla dieta, dato uno stato patologico del fegato, esistessero altre condizioni intestinali, capaci di determinare fenomeni di scompenso con successive alterazioni renali acute.

La questione era molto ampia per cui ne ridussi i limiti attenendomi negli esperimenti successivi unicamente a quanto poteva avere una importanza nella pratica chirurgica, e mi proposi per ciò di studiare le nefriti post-operatorie per vedere se nella loro determinazione lo stato del fegato e dell'intestino potesse avere una qualche importanza.

L'osservazione clinica mi aveva insegnato essere le complicazioni renali più frequenti e gravi nelle operazioni che interessano il cavo addominale, e le alterazioni anatomopatologiche, non dissimili da quelle che avevo rilevato nei cani operati di fistola di Eck, morti per intossicazione carnea, mi avevano fatto sospettare che la ragione di esse potesse trovarsi nello stato del fegato

e dell' intestino. Mi proposi allora di riprodurre nei miei cani, aventi una funzione epatica molto ridotta, ed in altri di controllo, perfettamente sani, quelle condizioni che si possono avere in seguito a tali operazioni.

Prima di fare ciò però, nell'intento di ovviare possibili cause di errore, mi proposi, innanzi tutto, di studiare comparativamente l' effetto che avrebbero potuto avere alcuni fattori, indispensabili nell' esecuzione delle esperienze, e che per sè, a priori, potevano essere sospettati come capaci di determinare fenomeni più gravi nei cani con fistola venosa, che non in quelli di controllo. Decisi quindi di provare su di loro l' anestesia cloroformica, e di studiare in essi le conseguenze di un semplice versamento di sangue nell' addome.

Dell' anestesia cloroformica non poteva privarmi dovendo operare nel cavo addominale, ed un versamento di sangue poteva facilmente avvenire.

In ambedue i casi io aveva a che fare con sostanze che potevano spiegare la loro azione su tutti gli organi, i quali, non solo funzionalmente, ma anche anatomicamente, potevano essere alterati per lo stato anomalo del fegato.

Il cloroformio assorbito per le vie respiratorie, entrando nel circolo generale, può agire direttamente su tutti gli organi, e dato un versamento di sangue nel cavo addominale si verificano quasi le identiche condizioni. I prodotti della sua metamorfosi regressiva, ammesso che possano essere tossici, assorbiti per la massima parte dal sistema linfatico, entrano direttamente nel circolo sanguigno generale, e possono quindi esercitare anch' essi su tutto l' organismo la loro azione.

I cani destinati a questa prima serie di esperimenti, nutriti esclusivamente a pane e minestre di pasta, innocue e ben tollerate dagli operati di fistola di Eck, erano tenuti in gabbia per un certo tempo perchè si abituassero al nuovo ambiente. Durante questo periodo le loro orine erano esaminate quotidianamente e due volte al giorno era loro presa la temperatura rettale. Dopo, il cane era

sottoposto ad una cloronarcosi profonda di varia durata, da una mezz'ora ad un'ora e mezza. Durante questa aprivo ad alcuni il cavo addominale, attenendomi alle più scrupolose regole asettiche, estraevo un ansa del tenue, e dividevo un'arteria del mesenterio di calibro rilevante.

Fatto ciò, il viscere, assicurato con un'ansa di filo di seta, per poterlo facilmente ritrovare, era rimesso nel cavo addominale, ed i bordi della ferita dei tegumenti erano avvicinati fra di loro coll'allacciatura dei fili che tenevano fisso il peritoneo alla cute. Decorsi cinque, dieci minuti, quando il cavo addominale mi appariva pieno di sangue, estraevo di nuovo l'ansa e chiudevo il vaso sanguinante. Altre volte poi, per ottenere un versamento di sangue più rapido ed abbondante, aprivo una delle coronarie dello stomaco. La medesima operazione era ripetuta sui cani di controllo.

Suturata la ferita, ricopertala con uno strato di collodio, il cane era rimesso in gabbia.

TAVOLE DELLA PARTE PRIMA

Serie A. – Cani operati di fistola di Eck sottoposti a cloronarcosi ed a versamenti di sangue nell'addome

Cane numero 1, del peso di Kg. 9. Operato di fistola di Eck il 25 marzo 1897. Viene rinchiuso in gabbia il 3 maggio 1897. Non ha mai presentati sintomi di intossicazione.

Data	Esame delle orine									Esame microscopico del sedimento	
	Quant. in cc.	Colore	Reazione	Albumina	Zucchero	Pigmenti biliari	Urobilina	Urea	Densità		
4 5/97	—	—	—	—	—	—	—	—	—	—	—
5	190	G. oro	Acida	Tr. legg.	No	No	Evid.	8.15	1032	Cristalli triplofosfato. Urati amorfi. Qualche cilindro granuloso.	
6	150	»	»	Tr. evid.	»	»	»	3.76	1021	»	»
7 [1]	510	»	»	»	»	»	»	11.57	1021	»	»
8	130	G. fulvo	»	Tr. legg.	»	»	»	3.21	1030	»	»
9	140	»	»	»	»	»	»	3.55	1035	»	»
10	—	—	—	—	—	—	—	—	—	—	—
11	500	G. torbido	Acida	Tr. legg.	No	No	Evid.	15.57	1035	Cristalli triplofosfato. Urati amorfi. Qualche cilindro granuloso.	
12	510	»	»	»	»	»	»	7.39	1014	»	»
13 [2]	610	»	»	»	»	»	»	7.99	1016	»	»

Osservazioni. — [1] Il cane vien cloroformizzato per mezz'ora; gli si apre l'addome, si apre un'arteria del mesenterio che si lega quando il cavo addominale è ripieno di sangue. Durante la narcosi perde 150 cc. di orina. – [2] Il cane vien rimesso in cortile in ottime condizioni. Nessun cambiamento notevole nelle orine. Nessun rialzo di temperatura.

Cane numero 2, del peso di Kg. 20. Operato di fistola di Eck il 6 aprile 1897. Rinchiuso in gabbia il 18 maggio 1897. Condizioni generali ottime, non ha mai presentato sintomi di intossicazione.

Data	Esame delle orine									Esame microscopico del sedimento	
	Quant. in cc.	Colore	Reazione	Albumina	Zucchero	Pigmenti biliari	Urobilina	Urea	Densità		
19 5/97	—	—	—	—	—	—	—	—	—	—	—
20	610	G. oliva	Acida	Tr. legg.	No	Tr. legg.	Positiva	16.89	1028	Cristalli triplofosfato.	Rari cilindri ialini.
21 [1]	650	»	»	»	»	»	»	9.33	1021	»	»
22	200	»	Alcalina	»	»	»	Pos. forte	4.88	1028	»	»
23	0	—	—	—	—	—	—	—	—	—	—
24	400	G. oro	Acida	Tracce	No	Tr. legg.	Pos. forte	12.93	1032	Cristalli triplofosfato.	Rari cilindri ialini.
25	—	—	—	—	—	—	—	—	—	—	—
26	940	G. oro	Acida	Tr. legg.	No	Tr. legg.	Pos. forte	15.61	1021	Cristalli triplofosfato.	Rari cilindri ialini.
27	1000	»	»	»	»	»	»	16.45	1021	»	»
28	700	»	»	»	»	»	»	9.10	1018	»	»
29 [2]	720	»	»	»	»	»	»	9.87	1014	»	»

Osservazioni. — [1]) Cloronarcosi mezz'ora. Emorragia endoperitoneale abbondante. - [2]) Il cane vien rimesso in cortile in ottime condizioni generali. Aumento leggero dell'albumina in terza giornata. La reazione dell'urobilina si fa più intensa. Nessun aumento di temperatura.

Cane numero 3, *del peso di Kg. 15. Operato di fistola di Eck il 10 maggio 1897. Condizioni generali ottime. Rinchiuso in gabbia il 29 maggio 1897. Non presentò mai sintomi di intossicazione.*

Data	Esame delle orine									Esame microscopico del sedimento
	Quant. in cc.	Colore	Reazione	Albumina	Zucchero	Pigmenti biliari	Urobilina	Urea	Densità	
30 5/97	305	G. oliva	Alcalina	Tr. legg.	No	Tr. legg.	Pos. forte	9.51	1025	Triplofosfato. Urato di ammonio. Cilindri granulosi rarissimi.
31 [1]	350	»	»	»	»	»	»	8.40	1021	» »
1 6/97	180	G. oro	Acida	»	»	»	»	4.38	1021	Cristalli triplofosfato. Urato di ammonio. Cilindri granulosi rarissimi.
2	595	»	»	»	»	»	»	15.21	1021	» »
3	750	»	»	Tr. evid.	»	»	»	20.05	1018	» »
4	2000	»	»	Tracce	»	»	»	27.00	1014	» »
5	515	»	»	Tr. legg.	»	»	»	9.62	1014	» »
6 [2]	1150	»	»	»	»	»	»	27.00	1021	» »

Osservazioni. — [1] Cloronarcosi 40′. Abbondante versamento sanguigno nell'addome. Perde 350 cc. di orina durante l'operazione. – [2] Il cane vien rimesso in cortile in ottime condizioni generali. Leggero aumento nell'albumina in terza e quarta giornata. Nessuna elevazione termica.

Cane numero 4, *del peso di Kg. 9.20. Operato di fistola di Eck il 20 aprile 1897. Ha sofferto parecchi attacchi convulsivi mentre trovavasi ancora nel cortile a dieta comune, ora presenta ancora una leggera rigidità agli arti posteriori. È molto dimagrato. Vien rinchiuso in gabbia il 30 maggio 1897.*

Data	Esame delle orine									Esame microscopico del sedimento
	Quant. in cc.	Colore	Reazione	Albumina	Zucchero	Pigmenti biliari	Urobilina	Urea	Densità	
31 5/97	750	G. arancio	Acida	Tr. legg.	0.7 %	No	Pos. forte	18.52	1021	Cristalli di triplofosfato. Cristalli di urato di ammonio numerosi.
1 6/97	—	—	—	—	—	—	—	—	—	— —
2	310	G. arancio	Acida	Tr. legg.	No	No	Pos. forte	5.27	1018	Cr. di triplof. Cr. di ur. di amm. numerosi.
3 [1]	510	»	»	»	»	»	»	8.16	1018	» »
4	—	—	—	—	—	—	—	—	—	— —
5	215	G. fulvo	Acida	1.3 ‰	No	Tracce	Pos. forte	9.26	1035	Nulla di notevole.
6	—	—	—	—	—	—	—	—	—	— —
7 [2]	—	—	—	—	—	—	—	—	—	— —
8 [3]	—	—	—	—	—	—	—	—	—	— —
9	—	—	—	—	—	—	—	—	—	— —
10	480	G. fulvo	Acida	Tr. evid.	No	Tr. evid.	Pos. forte	13.17	1021	Scarsi cilindri granulosi.
11	455	»	»	»	»	»	»	12.14	1021	» »
12	—	—	—	—	—	—	—	—	—	— —
13	535	G. marsala	Acida	Tr. evid.	No	No	Pos. forte	14.24	1028	Qualche rarissimo cilindro granuloso.
14	245	»	»	Tr. legg.	»	»	»	8.21	1028	Nessun cilindro.
15 [4]	495	»	»	»	»	»	»	9.49	1027	» »

Osservazioni. — [1]) Cloronarcosi della durata di 35′. Abbondante emorragia endoperitoneale. Il giorno successivo all'atto operativo il cane mostrasi molto abbattuto. Rifiuta di mangiare. Sta sempre sdraiato. – [2]) Le condizioni generali sono gravi, non mangia. – [3]) Sta meglio, mangia discretamente. – [4]) Il cane vien rimesso in cortile in buone condizioni generali. Aumento considerevole Albumina nel giorno successivo atto operativo, poi per quattro giorni consecutivi il cane se ne sta continuamente sdraiato e non emette una sola goccia di orina. Non mangiava, non beveva. In settima giornata l'albumina è diminuita, ma nel sedimento si trovano scarsi cilindri granulosi che scompaiono totalmente quattro giorni dopo, colla diminuzione dell'albumina che permane nelle condizioni antecedenti l'atto operativo. Comparvero pure i pigmenti biliari la cui reazione fu spiccatissima nei giorni 10, 11, 13. Il cane non presentò mai elevazioni termiche notevoli, e la temperatura rettale che prima dell'atto operativo oscillava fra i 38.5 — 38.8, rettale, raggiunse i 39′ in quarta giornata per ritornare normale nei giorni successivi.

Cloronarcosi semplice

Viene rimesso in gabbia il cane numero 1 degli operati di fistola di Eck il 19 giugno 1897. Trovasi in ottime condizioni generali, la ferita laparotomica precedente è guarita per primam.

Data	Esame delle orine									Esame microscopico del sedimento	
	Quant. in cc.	Colore	Reazione	Albumina	Zucchero	Pigmenti biliari	Urobilina	Urea	Densità		
20 6/97	545	G. oliva	Neutra	Tr. min.	No	No	Pos. deb.	8.82	1016	Nulla di notevole.	
21 [1]	700	»	Acida	»	»	Tr. min.	»	11.34	1010	»	»
22	95	G. marsala	»	»	»	»	»	4.39	1045	»	»
23	235	»	»	»	»	»	»	10.19	1028	»	»
24 [2]	225	»	»	»	»	Tr. legg.	Pos. forte	4.27	1019	»	»
25	185	»	»	»	»	»	»	7.99	1035	»	»
26	250	G. oro	»	»	»	No	»	7.30	1035	»	»
27 [3]	130	»	»	»	»	»	»	5.13	1035	»	»

Osservazioni. — [1]) Cloronarcosi profonda della durata di un'ora. - [2]) Leggero aumento nei pigmenti biliari nei giorni 24 e 25. Aumento considerevole e permanente dell'urobilina dal terzo giorno. - [3]) Il cane viene rimesso in cortile in ottime condizioni generali.

Viene rimesso in gabbia il cane numero 2 degli operati di fistola di Eck il 21 giugno 1897. Trovasi in ottime condizioni generali, la ferita laparotomica precedente è guarita per primam.

Data	Esame delle orine									Esame microscopico del sedimento
	Quant. in cc.	Colore	Reazione	Albumina	Zucchero	Pigmenti biliari	Urobilina	Urea	Densità	
22 6/97	860	G. oliva	Acida	Tr. leg.	No	No	Pos. deb.	18.17	1018	Qualche cilindro ialino. Cr. urato di ammonio.
23 [1]	685	»	»	»	»	»	»	14.86	1021	» »
24	680	G. oro	»	»	»	»	»	9.18	1023	» »
25	688	»	»	»	»	»	»	27.6	1028	» »
26	405	»	»	»	»	»	»	4.37	1007	» »
27 [2]	850	»	»	»	»	»	»	14.28	1021	» »

Osservazioni. — [1]) Cloronarcosi della durata di un'ora e mezza. - [2]) Nessuna modificazione degna di nota. Il cane viene rimesso in cortile in ottime condizioni.

Cani normali di controllo

Cane di controllo numero 1, *del peso di Kg. 16.500. Viene rinchiuso in gabbia l'8 giugno 1897.*

Data	Esame delle orine									Esame microscopico del sedimento	
	Quant. in cc.	Colore	Reazione	Albumina	Zucchero	Pigmenti biliari	Urobilina	Urea	Densità		
9 6/97	—	—	—	—	—	—	—	—	—	—	—
10	1645	G. marsala	Acida	Tr. legg.	No	No	Positiva	11.90	1009	Nulla di notevole.	
11	—	—	—	—	—	—	—	—	—	—	—
12	715	G. marsala	Acida	Tr. legg.	No	No	Positiva	11.58	1017	Nulla di notevole.	
13 [1]	820	—	—	—	—	—	—	—	—	—	—
14	770	G. marsala	Acida	Tr. legg.	No	No	Positiva	29.18	1028	Nulla di notevole.	
15 [2]	650	»	»	»	»	»	»	18.66	1021	»	»
16	—	—	—	—	—	—	—	—	—	—	—
17	790	G. marsala	Acida	Tr. evid.	No	Tr. evid.	Pos. deb.	32.67	1035	Nulla di notevole.	
18	525	»	»	Tracce	»	No	»	22.17	1028	»	»
19	1425	»	»	Tr. legg.	»	»	»	17.07	1007	»	»
20	1050	»	»	»	»	»	»	25.62	1014	»	»
21 [3]	820	»	»	»	»	»	»	25.00	1025	»	»

Osservazioni. — [1]) Non si può fare l'esame delle orine perchè miste ad abbondanti feci diarroiche. – [2]) Profonda cloronarcosi 35′. Abbondante emorragia endoaddominale. – [3]) Il cane viene rimesso nel cortile in ottime condizioni. Leggero aumento nell'albume per due giorni 17-18. Comparsa di pigmenti biliari il 17. La temperatura rettale raggiunge i 39.5 il 18 per scendere subito nei successivi alla normale. La temperatura oscillava prima fra i 38.5, 38.7.

Cane di controllo numero 2, del peso di Kg. 23. Viene rinchiuso in gabbia il 15 giugno 1897.

Data	Esame delle orine									Esame microscopico del sedimento
	Quant. in cc.	Colore	Reazione	Albumina	Zucchero	Pigmenti biliari	Urobilina	Urea	Densità	
16 6/97	860	G. oliva	Acida	No	No	No	Pos. deb.	24.30	1021	Nulla di notevole.
17 [1]	—	—	—	—	—	—	—	—	—	— —
18	495	G. oliva	Acida	Tr. legg.	No	Tr. min.	Pos. deb.	26.48	1037	Nulla di notevole.
19	—	—	—	—	—	—	—	—	—	— —
20	—	—	—	—	—	—	—	—	—	— —
21 [2]	285	G. oro	Alcalina	Tr. legg.	No	Tr. min.	Pos. deb.	14.25	1035	Nulla di notevole.
22	290	G. malaga	Acida	Tr. evid.	»	Tracce	Pos. forte	10.92	1035	» »
23	—	—	—	—	—	—	—	—	—	— —
24	—	—	—	—	—	—	—	—	—	— —
25 [3]	620	G. malaga	Acida	Tr. legg.	No	Tr. min.	Pos. forte	25.12	1032	Nulla di notevole.

Osservazioni. — [1]) Fugge dalla gabbia, non si possono raccogliere le orine. – [2]) Cloronarcosi profonda 45′. Abbondante versamento di sangue nell'addome. – [3]) Durante la notte dal 25 al 26 il cane riesce a rompere coi denti la gabbia, in gran parte di legno, cerca di passare attraverso l'apertura così fatta, si infigge un pezzo acuminato d'asse nell'addome e vien trovato morto al mattino così infisso, dissanguato. Si notò solo un leggero aumento nell'albume nel giorno successivo all'operazione. Aumento nell'urobilina e nei pigmenti biliari.

Dall'esame delle tavole qui unite risulta che nessun cambiamento permanente e degno di nota si ebbe sia nelle orine, sia nello stato generale di tutti i cani d'esperimento, se si eccettua il cane numero 4 degli operati di fistola di Eck (serie *A*) del quale ci occuperemo poi più estesamente.

Nei cani numero 2, 3 degli operati di fistola di Eck (serie *A*) si ebbe, è vero, un tenue aumento nell'albumina, ma questo fu leggero, affatto transitorio, e certo non dipendente dalla lesione epatica. Perocchè è necessario rammentarsi che nelle orine dei cani sani si trovano frequentemente delle tracce di albumina, che subiscono, anche indipendentemente da ogni trattamento, delle oscillazioni, e che l'intensità della reazione varia anche a norma della quantità di orina giornalmente emessa. Ammesso poi anche che queste manifestazioni fossero state patologiche, non escono dalla serie di quei fenomeni transitorii, che talora furono descritti dopo cloronarcosi semplici in cani completamente sani. Vedemmo infatti comparire tracce evidenti di albumina nel secondo dei cani di controllo.

Lo stesso devesi ripetere per quanto riguarda la comparsa o l'aumento dei pigmenti biliari.

Importanti invece e degni di speciale rilievo, mostrandoci come tanto una cloronarcosi, quanto un versamento di sangue, siano spesso incapaci di aggravare da soli lesioni renali non troppo avanzate, sono i reperti dei cani numero 2, 3 degli operati di fistola di Eck (serie *A*). Nel sedimento delle loro orine notavansi già prima dei cilindri granulosi e ialini, che attestavano una lesione renale, insorta, con ogni probabilità, in seguito alla alterata funzione epatica; ora questo reperto non si modificò punto dopo l'esperimento.

Il cane numero 4 degli operati di fistola di Eck (serie *A*), fu l'unico che offrisse delle modificazioni di qualche rilievo, e le sue condizioni speciali spiegano le diversità osservate. Questo cane era stato preso, prima di essere messo in gabbia, mentre ancora trovavasi a dieta comune, per aver mangiato accidentalmente della carne, da attacchi di intossicazione ed ancora persisteva, all'epoca

dell'esperimento una marcata rigidità degli arti posteriori. Oltre di ciò pur non avendosi nelle orine che leggerissime tracce di albumina e non rilevandosi nel sedimento alcun elemento di origine renale, questo cane presentò, nel primo giorno in cui fu messo in gabbia una glicosuria abbastanza marcata, 0.7 %. Glicosuria transitoria è vero, ma tale da attestare una notevole perturbazione nel ricambio, essendo insorta spontaneamente, senza che nella dieta si fossero fatte variazioni di sorta. Le condizioni del cane erano per di più molto deteriorate e si capisce come maggiori potessero essere le conseguenze di un atto operativo qualsiasi e di una cloronarcosi per quanto breve.

Dopo l'operazione la secrezione urinaria diminuì sensibilmente; emise 255 c. c. di orina in terza giornata, poi non orinò per quattro giorni consecutivi, non emettendone in seguito una quantità proporzionale al numero dei giorni in cui non ne aveva emessa.

L'animale era molto abbattuto; non mangiava, non beveva, e stava tutto il giorno sdraiato.

L'albumina raggiunse anche qui il suo massimo in terza giornata, per diminuire poi gradatamente, fino a raggiungere le proporzioni di prima in undecima. Contemporaneamente a questo aumento si notarono nel sedimento scarsi cilindri granulosi, che scomparvero tosto col diminuire dell'albumina.

La temperatura non offrì nulla di notevole e tale da far sospettare l'insorgere di un processo settico, anche leggero, non essendosi avuto se non un'elevazione termica di pochi decimi in quarta giornata.

Il ventre fu sempre avvallato, indolente, per quanto il cane non fosse andato di corpo nei primi cinque giorni che seguirono l'operazione.

Quando il cane fu rimesso nel cortile aveva guadagnato moltissimo e si trovava in ottime condizioni.

Questi fatti, se furono alquanto più gravi di quanto si osservò negli altri cani, furono però a quelli affatto simili avendone presentate tutte le modalità.

Nessun fenomeno speciale si osservò in seguito ad una semplice cloronarcosi.

I cani numero 1 e 2 degli operati di fistola di Eck (serie *A*), rimessi in gabbia, furono poi profondamente cloroformizzati, per la durata di un'ora il primo, di un'ora e mezza il secondo, senza che nelle loro orine si avessero a notare modificazioni di rilievo, diverse da quanto si ebbe ad osservare nei cani di controllo.

Nel primo aumentò in modo notevole l'urobilina e questo aumento, iniziatosi in terza giornata, si mantenne poi costante per tutto il tempo in cui il cane fu tenuto in gabbia. I cilindri ialini, notati nel sedimento durante il primo periodo di esperimento, erano scomparsi e non ricomparvero nemmeno dopo la cloronarcosi.

Fu ad arte che mi servii dei medesimi cani per questa seconda serie di esperimenti, perchè, dato che realmente il cloroformio avesse potuto avere un'azione più marcata su questi miei epatopazienti che non in quelli di controllo, gli effetti avrebbero dovuto essere anche più marcati.

L'aumento dell'urobilina poi non va considerato come un fatto speciale, osservandosi con una certa frequenza, anche nei cani perfettamente sani, dopo una cloronarcosi.

Da tutto quanto ho potuto rilevare risulta chiaro:

1° Che il cloroformio non ha un'azione speciale, nè più marcata, nei cani operati di fistola di Eck che non in quelli di controllo;

2° Che tanto il cloroformio, quanto un versamento di sangue nell'addome non bastano a produrre in loro, alterazioni renali permanenti e gravi.

Per quanto riguarda i fatti osservati nel cane numero 4 degli operati di fistola di Eck (serie *A*), pur non riconoscendovi nulla di speciale, possono essi prestarsi ad una interpretazione diversa; qui basti notare come tali manifestazioni si accompagnassero ad una stipsi ostinata, che durò cinque giorni consecutivi.

PARTE SECONDA

Escluso che l'anestesia cloroformica semplice, o combinata con un versamento di sangue nell'addome, avesse negli operati di fistola di Eck conseguenze maggiori che non in quelli di controllo, poteva ora con maggior sicurezza procedere oltre.

Nelle nefriti post-operatorie, che avevo osservato nella clinica operativa di Bologna, quattro erano i fatti sui quali avevo fissata la mia attenzione; avevo notato cioè: primo, come fossero quasi, se non sempre, consecutive ad atti operativi interessanti il cavo addominale; secondo, come si accompagnassero e fossero precedute da stasi intestinali; terzo, come si aggravassero o migliorassero a norma dello stato dell'intestino; quarto, come nei pochi casi seguìti da morte, esistesse sempre coll'alterazione renale acuta, una marcatissima degenerazione del fegato.

Dal confronto delle alterazioni anatomopatologiche riscontrate nei cani operati di fistola di Eck, morti per intossicazione carnea, con quelle riscontrate nell'uomo in clinica nei casi di nefrite post-operatoria, seguìti da morte, mi era nato il sospetto che anche in quest'ultima si potesse trattare di un'intossicazione, avente colla prima qualche rassomiglianza; si trattava ora di vedere quale e quanta parte avrebbe potuto avere lo stato del fegato nella loro determinazione. Che un nesso patologico dovesse

in tali casi esistere, appariva chiaro, non così invece potevasi stabilire se o meno il fegato entrasse in tale processo morboso. Per studiare e mettere in evidenza questo possibile rapporto decisi di riprodurre nei miei cani con fistola venosa quei disturbi intestinali, che clinicamente paiono potersi mettere in rapporto colle nefriti postoperatorie.

Fui da prima molto incerto sulla via da seguire per paralizzare l'intestino, avendo ricorso senza risultato al freddo intenso, alle lavande prolungate del cavo addominale, e non volendo ricorrere a rimedi che avrebbero potuto indurmi in errore; poi decisi finalmente di esagerare il processo di stasi fecale ricorrendo addirittura alle occlusioni intestinali, praticate in basso, senza compromettere la vitalità dell'intestino.

Gli esperimenti furono contemporaneamente eseguiti anche su cani di controllo. Perchè i dati comparativi riuscissero più evidenti occludevo sempre il medesimo tratto d'intestino; il crasso a pochi centimetri dal cieco. Da prima applicai sull'intestino un'ansa di filo di seta, modicamente serrata, tanto da arrestare il decorso delle materie fecali, poi preferii di abolire per un certo tratto il lume intestinale con tre serie lineari di sutura alla Lembert, interessanti la sierosa e lo strato muscolare, sempre nell'intento di compromettere meno la vitalità dell'intestino. L'operazione riusciva così facile e spedita. I cani erano tenuti alla solita dieta povera di azoto, e l'occlusione era sempre determinata dopo un'abbondante scarica alvina. Le orine si esaminavano giornalmente, tanto prima quanto dopo l'occlusione per meglio poter rilevare le eventuali differenze.

Cinque furono i cani operati di fistola di Eck a questo modo studiati, in tutti era decorso almeno un mese dalla primitiva operazione.

TAVOLE DELLA PARTE SECONDA

Serie B. – Occlusioni intestinali in cani operati di fistola di Eck

Cane numero 1, *del peso di Kg. 11.300. Operato di fistola di Eck il 28 maggio 1898. Guarigione per primam, è sempre stato bene, non ha mai presentato fenomeni di intossicazione. Vien rinchiuso in gabbia il 1° luglio 1898.*

Data	Esame delle orine										Esame microscopico del sedimento
	Quant. in cc.	Colore	Reazione	Albumina	Zucchero	Pigmenti biliari	Urobilina	Urea	Densità	Indacano	
2 7/98	250	G. oro	Acida	No	No	Tr. lievi	Pos. forte	7.45	1021	No	Qualche cilindro ialino. Scarsi globuli bianchi.
3	—	—	—	—	—	—	—	—	—	—	— —
4	580	G. oro	Acida	Tr. lievi	No	Tr. lievi	Pos. forte	9.39	1016	No	Qualche cilindro ialino. Scarsi globuli bianchi.
5	320	»	»	Tracce	»	»	»	5.18	1016	»	» »
6 [1]	340	»	»	»	»	No	»	7.29	1021	»	» »
7	300	»	»	»	»	Tr. lievi	»	6.75	1028	»	Cilindri ialini scarsi.
8	48	G. fulvo	»	Tr. evid.	»	Tr. evid.	»	1.42	1030	»	» »
9 [2]	520	»	»	»	»	»	»	15.49	1032	Tr. leggriss.	» »
10 [3]	160	»	»	»	»	Tr. fortiss.	»	5.10	1039	No	Cilindri granulosi abbondantissimi.
11 [4]	100	»	»	Tr. fortiss.	»	»	»	2.71	1028	»	Cellule dell'epitelio renale, cilindri granulosi.

Osservazioni. — [1]) Al cane, previa laparatomia, vien legata un'ansa del tenue, appena sopra il suo sbocco nel cieco. Il filo costrittore di seta vien assicurato alle pareti addominali. Non si usa cloroformio. Il filo è solo modicamente serrato, tanto da occludere il lume dell'intestino, senza comprometterne la vitalità. – [2]) Vomita, non mangia. – [3]) Il cane è molto abbattuto, non mangia. – [4]) Le condizioni del cane sono andate sempre peggiorando e nessun miglioramento si notò una volta allontanata la causa dello strozzamento. Il cane muore alla sera del giorno undici.

NECROSCOPIA

Il cane è considerevolmente dimagrato e non pesa ora che kg. 9.200.

Cavo addominale. Perfettamente asciutto, nessuna traccia di peritonite. Esistono aderenze lasse fra il grande omento e le pareti addominali. Aderenze pure lasse, punto vascolari fra fegato, parete anteriore dello stomaco e prime anse del tenue.

La vena porta è chiusa al suo ingresso nel fegato. La comunicazione colla cava è ampia, nessuna traccia di circolo collaterale.

Fegato. Di colorito rosso-bruno, di consistenza superiore alla normale, del peso di kg. 0.210, discretamente congesto. Vasi biliari ripieni di bile. Cistifelea fortemente distesa.

Rene. Di volume normale, o di poco aumentato; la capsula si stacca facilmente, di colorito pallido grigiastro. La sostanza renale appare edematosa, anemica. La sostanza corticale è più intensamente gialla e si distingue abbastanza bene dalla midollare più rossa, per quanto i limiti non siano ben netti.

Milza. Normale per volume e consistenza.

Vescica. Contratta, non contiene che 20 cc. di orina.

Intestino. Modicamente disteso nell'ultima porzione del tenue. Non esistono placche necrotiche in corrispondenza del punto in cui fu applicata l'ansa di filo di seta. Il colorito dell'intestino è roseo, splendente. Il crasso contiene delle scibale dure in discreta quantità.

Cavità toracica. Polmoni nulla di notevole.

Cuore flaccido, ventricolo destro disteso da coaguli nerastri, sinistro vuoto, contratto. Musculatura consistente.

Cervello, midollo spinale. Anemici, leggermente edematosi. Non aumento nel liquido cefalorachideo.

ESAME MICROSCOPICO

Fegato. Marcatissima degenerazione adiposa. In alcuni punti le cellule sono trasformate in veri vacuoli; il nucleo è rimpicciolito e cacciato alla periferia. Là dove le cellule sono più conservate, presentano un protoplasma granuloso, sparso di fini goccioline adipose, miste in alcuni punti a masse di pigmento giallastro. Il tessuto unitivo negli spazi triangolari è leggermente aumentato ed infiltrato da scarsi leucociti. I capillari non presentano alterazioni di rilievo. I vasi sanguigni sono dilatati congesti. La degenerazione adiposa, colpisce anche l'epitelio dei canalicoli biliari. Negativa la ricerca dei microorganismi.

Rene. Si notano alterazioni marcate specialmente a carico dei canalicoli contorti. Il loro epitelio è rigonfio, a limiti non ben netti, il protoplasma spezzettato, polverulento: e per lunghi tratti i nuclei cellulari non si colorano affatto, molte cellule sono cadute nel lume del canalicolo, che ostruiscono completamente. Minutissime granulazioni adipose sono sparse nel loro protoplasma. Fra i canalicoli del laberinto renale, si nota inoltre una discreta infiltrazione parvicellulare attorno ai capillari sanguigni. Glomeruli. Lo spazio fra glomerulo e capsula è aumentato ed occupato da una sostanza finamente granulosa nella quale si scorgono nuclei di cellule cadute, disfatte. L'endotelio vasale è rigonfio, tumido. Nell'ansa di Henle è marcatissima la degenerazione adiposa. Nei canalicoli retti e collettori, le alterazioni sono minori, l'epitelio è ben conservato, il nucleo si colora bene e solo si notano minute gocce adipose nel protoplasma. Il lume loro contiene una sostanza granulosa, simile, per i caratteri fisici, a quella che si osserva nel glomerulo e nei canalicoli contorti. I vasi sanguigni sono dilatati, ripieni di sangue.

Milza. Congesta, null'altro di notevole.

Cane numero 2, *del peso di Kg. 13.800. Operato di fistola di Eck il 5 maggio 1898. Rinchiuso in gabbia il 12 luglio 1898. Sta ottimamente e non ha mai presentato fenomeni di intossicazione. Dieta idrati di carbonio.*

Data	Esame delle orine										Esame microscopico del sedimento	
	Quant. in cc.	Colore	Reazione	Albumina	Zucchero	Pigmenti biliari	Urobilina	Urea	Densità	Indacano		
13 7/98	—	—	—	—	—	—	—	—	—	—	—	—
14	440	G. marsala	Alcalina	Tr. min.	No	No	Pos. deb.	15.62	1028	No	Abb. globuli bianchi, c. vescicali. Urato ammonio.	
15	720	G. oro	Acida	»	»	»	Positiva	13.68	1021	»	»	»
16	200	G. oliva	»	Tracce	»	Tr. deb.	»	5.80	1037	»	»	»
17	420	»	»	Tr. min.	»	No	»	12.05	1021	»	»	»
18 [1]	570	»	»	»	»	»	»	11.31	1027	»	»	»
19 [2]	43	G. fulvo	Neutra	Tr. evid.	»	Tracce	Pos. forte	1.88	1041	»	»	»
20 [3]	310	»	»	»	»	Tr. evid.	»	10.35	1039	»	Come sopra, più cilindri granulosi, ialini e c. renali.	
21	220	»	»	»	»	Tracce	»	4.11	1023	»	»	»
22	530	»	»	»	»	»	»	13.45	1023	Tr. leggriss.	Come sopra cilindri ialini e granulosi più abbondanti.	
23	520	»	»	Tr. fortiss.	»	»	»	11.12	1021	»	»	»
24 [4]	430	»	»	»	»	»	»	12.54	1023	No	Come sopra più c. renali.	

Osservazioni. — [1]) Clorenarcosi, allacciatura del crasso a pochi centimetri dal cieco. Il laccio è serrato tanto quanto basti per interrompere il corso delle materie fecali. - [2]) Il cane vomita due volte. - [3]) Il cane non vomita, mangia discretamente. - [4]) Le condizioni del cane sono andate peggiorando sempre, il ventre si è fatto tumido e nella notte dal 25 al 26, preso da vomito intensissimo, muore.

NECROSCOPIA

La necroscopia vien fatta dodici ore dopo la morte. Il ventre del cane è molto tumefatto.

Addome. Aperto il cavo addominale ne fuoresce un liquido fetentissimo, verdastro, misto a materie fecali. L'intestino è arrossato uniformemente disteso ed al di sopra del punto legato si nota un'ampia perforazione. L'omento aderisce lassamente alla cicatrice della prima operazione. La comunicazione tra la porta e la cava è ampissima. La vena porta è chiusa appena prima della sua biforcazione. Non esistono comunicazioni vasali di rilievo tra il fegato ed altri organi.

Fegato. Aderente al grande omento ed alla testa del pancreas per aderenze lasse, punto vascolari. Colorito giallo verdastro, consistenza molle, facilmente spappolabile, del peso di kg. 0.190. Congesto. La cistifelea distesa da bile nera, fluida.

Rene. Volume pressochè normale, di consistenza diminuita. Dilatate le stellule del Ferrheim. La capsula fibrosa si svolge bene. La sostanza renale è tumida, edematosa, non ben netto il limite fra le due sostanze.

Milza. Ingrossata, tumida, molle, con macchie color ardesiaco. La polpa color feccia di vino, spappolabile.

Vescica. Contratta vuota.

Torace. Nulla di notevole.

ESAME MICROSCOPICO

Fegato. Estesissima degenerazione adiposa; per tratti estesissimi le cellule presentano una completa vacualizzazione. Marcatissima infiltrazione parvicellulare negli spazi triangolari. I capillari intralabulari sono fortemente dilatati. Nulla a carico dei capillari biliari mentre nell'epitelio dei canalicoli si nota un'estesa degenerazione adiposa. Positiva la ricerca dei microorganismi.

Rene. Molto pronunciate sono le alterazioni che si osservano in quest'organo, specie a carico del laberinto renale. Il lume dei canalicoli contorti è del tutto ostruito; una gran parte delle cellule epiteliali, rigonfie, sformate sono cadute nel lume del canalicolo, quelle che ancora sono aderenti alla parete, presentano un nucleo sformato, che più non si colora e che appena è visibile. I pochi nuclei che ancora si colorano appaiono raggrinzati ed in preda a marcati fenomeni di cariolisi. Nel glomerulo marcatissimi fenomeni desquammativi e fra l'ansa vascolare, ridotta di volume, e la capsula, si vede un abbondate essudato nel quale sono numerose cellule e scarsi leucociti polinucleati. Il gomitolo vascolare appare compresso. In tutta la sostanza corticale si nota una marcatissima infiltrazione parvicellulare specie attorno ai capillari sanguigni ed alla capsula di Bowamann. Le alterazioni si continuano, sebbene meno marcate, anche nelle altre parti del rene. Marcatissima è la degenerazione dell'ansa di Henle, per quanto fini granulazioni adipose si osservino anche nelle altre parti del rene. Nei canalicoli retti e collettori, le cellule presentano un protoplasma rigonfio e spezzettato, sparso di fini granulazioni adipose, il loro nucleo si colora ancora abbastanza bene, per quanto anch'essi presentino marcati fenomeni di cariolisi.

Milza. Fortemente congesta; null'altro di notevole, si colora male.

Cane numero 3, *del peso di Kg. 12.800. Operato di fistola di Eck il 10 agosto 1898. Guarigione per primam. Non ha mai presentato fenomeni di intossicazione, ma è considerevolmente deperito. Rinchiuso in gabbia il 1° settembre 1898.*

Data	Esame delle orine										Esame microscopico del sedimento	
	Quant. in cc.	Colore	Reazione	Albumina	Zucchero	Pigmenti biliari	Urobilina	Urea	Densità	Indacano		
2 9/98	—	—	—	—	—	—	—	—	—	—	—	—
3	280	G. malaga	Acida	Tr. evid.	No	No	Pos. fortiss.	9.94	1021	No	Qualche globulo bianco.	
4	—	—	—	—	—	—	—	—	—	—	—	—
5	340	G. malaga	Acida	Tracce	No	No	Pos. fortiss.	16.55	1039	No	Qualche globulo bianco.	
6	300	»	»	»	»	»	»	12.18	1041	»	»	»
7	180	»	»	Tr. evid.	»	Tr. lievi	»	8.29	1042	»	»	»
8 [1]	—	—	—	—	—	—	—	—	—	—	—	—
9 [2]	130	G. malaga	Acida	Tr. fortiss.	No	Tr. lievi	Pos. fortiss.	5.99	1042	Tr. lieviss.	Cilindri granulosi, numerosi cristalli, urato di ammonio.	

Osservazioni. — [1]) Condizioni generali discrete. Cloronarcosi. Chiusura mediante sutura prima porzione crasso. – [2]) Nella notte dal 9 al 10 il cane muore.

NECROSCOPIA

Addome. Modica quantità di sangue liquido nel cavo. Le anse non sono nè distese nè arrossate. La comunicazione fra la porta e la cava è ampia. La vena porta è chiusa al suo ingresso nel fegato. Aderenze lasse, punto vascolari tra fegato, stomaco e rene.

Fegato. Di colorito bruno giallastro, consistenza leggermente aumentata. Congesto, non stridente al taglio, peso kg. 0.220. Cistifelea distesa da bile nerastra fluida.

Rene. Tumidi, pallidi. Capsula facilmente svolgentesi. Sostanza renale edematosa, non si distinguono bene i limiti fra sostanza renale corticale e midollare.

Milza. Nulla di notevole.

Vescica. Vuota.

Torace. Nulla di notevole.

ESAME MICROSCOPICO

Fegato. Degenerazione adiposa non molto marcata. Stasi capillare marcatissima, specie al centro del lobulo, ove le cellule epatiche sono compresse, ridotte a semplici listerelle. Pigmento giallastro a masse irregolari abbondanti nel protoplasma delle cellule epatiche, che ancora sono ben conservate. Infiltrazione parvicellulare modica negli spazi triangolari e fra le cellule epatiche in diversi punti.

Rene. Fatti di nefrite parenchimatosa nel laberinto renale. Il protoplasma cellulare è rigonfio, granuloso ed occlude quasi completamente il lume del canalicolo. I nuclei, salvo in zone molto limitate, si colorano ancora bene. Infiltrazione parvicellulare attorno ai glomeruli, ai capillari e fra i canalicoli della sostanza corticale. Poche alterazioni a carico dei glomeruli. Degenerazione adiposa, poco marcata, dell'ansa di Henle. Poche alterazioni a carico dei canalicoli collettori e retti.

Milza. Fortemente congesta.

Cane numero 4, *del peso di Kg. 16.400. Operato di fistola di Eck il 18 agosto 1898. Guarigione per primam. Nessun attacco di intossicazione, si trova in ottime condizioni generali. Rinchiuso in gabbia il 28 settembre 1898. Dieta idrati di carbonio.*

Data	Esame delle orine										Esame microscopico del sedimento
	Quant. in cc.	Colore	Reazione	Albumina	Zucchero	Pigmenti biliari	Urobilina	Urea	Densità	Indacano	
28 9/98	280	G. marsala	Acida	Tr. min.	No	Tr. min.	Pos. forte	9.10	1028	No	Cr. urato di ammonio-triplofosfato.
29	870	»	»	»	»	»	»	21.22	1021	»	» »
30	—	—	—	—	—	—	—	—	—	—	— —
1 10/98	510	G. marsala	Acida	Tr. min.	No	No	Pos. forte	12.33	1021	No	Cr. urato di ammonio-triplofosfato.
2	550	»	»	»	»	»	»	6.42	1018	»	» »
3	900	»	»	»	»	Tr. min.	»	17.10	1016	»	» »
4 [1]	250	»	»	»	»	»	Positiva	7.25	1028	»	» »
5 [2]	—	—	—	—	—	—	—	—	—	—	— —
6	51 [3]	G. malaga	Acida	Abbondant.	No	Tr. min.	Pos. fortiss.	1.94	1030	No	Cilindri granulosi, ialini, abbondantissimi. Abbondantissime cellule epitelio renale. Cr. ur. di amm.

Osservazioni. — [1] Il cane, che si trova in ottime condizioni, viene cloroformizzato e si occlude il crasso appena sopra il cieco con quattro ordini di suture interessanti la sierosa e la muscolare. - [2] Il cane vomita abbondantemente. - [3] Trovati in vescica alla necroscopia.

NECROSCOPIA

Addome. Ferita laparatomica in ottime condizioni. Il grande omento aderisce lassamente alla ferita. Le anse intestinali sono modicamente distese. Nessuna traccia di peritonite. Nel punto ove fu stabilita l'occlusione, nessun arrossamento, nessuna traccia di infiammazione. Ampissima la comunicazione fra la cava e la vena porta; questa è completamente obliterata appena al di sotto del suo ingresso nel fegato.

Fegato. Aderente allo stomaco per il suo margine inferiore. Le aderenze sono lasse, punto vascolari. Colorito bruno intenso, presenta evidenti fenomeni putrefattivi, per quanto la necroscopia sia fatta al mattino dopo la morte, ed il cane sia morto nella notte. È congesto, molliccio, facilmente lacerabile. Cestifelea distesa da bile contenente dei coaguli nerastri.

Reni. Tumidi congesti, succosi. La capsula inspessita si distacca facilmente. Il limite fra le due sostanze corticale e midollare non è netto. Pochi fenomeni di putrefazione.

Milza. Piccola, nastriforme, spappolabile.

Vescica. Contiene 51 c. c. di un'orina color malaga intenso con abbondante sedimento di cr. di urati.

Torace. Cuore. Nel pericardio pochi c. c. di un liquido siero-sanguinolento. Cuore sinistro contratto contenente pochi grumi nerastri. Cuore destro ripieno di sangue nerastro in parte coagulato. Musculatura resistente.

Polmoni congesti, leggermente edematosi.

ESAME MICROSCOPICO

Fegato. Degenerazione adiposa estesa. Le cellule epiteliali epatiche appaiono rigonfie, globose ed il loro protoplasma è disseminato di fini ed abbondantissime granulazioni adipose, le quali però non confluiscono mai tra di loro a formare delle grosse gocce. La degenerazione colpisce tutto l'acino. Per tratti estesi i nuclei si colorano male, in altri appaiono raggrinzati. I limiti cellulari non sono sempre ben netti. Il connettivo è ben conservato, non sembra gran che aumentato, manca ogni infiltrazione di leucociti. L'epitelio di rivestimento dei capillari biliari presenta fatti degenerativi. I vasi sanguigni sono fortemente dilatati, congesti. La ricerca dei microorganismi riesce positiva e si possono scorgere grossi bacilli sparsi senza speciale disposizione nel tessuto e più abbondanti nei punti ove il tessuto si colora meno. Fatto questo certamente in relazione colla putrefazione che erasi sviluppata nella parte di fegato più vicina all'intestino.

Rene. Nefrite parenchimatosa acutissima e gravissima. Le cellule dei canalicoli contorti sono quelle che presentano le alterazioni maggiori. In gran parte queste cellule sono cadute nel lume del canalicolo, rigonfie, granulose, con nucleo che più non si colora, con limiti non ben percepibili. Quelle che ancora stanno aderenti alla parete presentano le medesime alterazioni in grado meno avanzato. Alcuni nuclei ancora si colorano, ma appaiono fortemente raggrinzati ed in preda a marcati fenomeni di carialisi. Nei punti in cui il lume del canalicolo non è occupato da cellule sfaldate si vede un'abbondante sostanza granulare prodotta evidentemente dall'avanzato disfacimento cellulare. I glomeruli appaiono tumidi, congesti e l'epitelio della capsula presenta abbondanti fenomeni disquammativi, e degenerativi. Fra il glomerulo e la capsula scarsa sostanza granulosa raggrinzata. Nell'ansa del glomerulo e fra i canalicoli piccole emorragie puntiformi. L'ansa di Henle è in preda a marcata degenerazione adiposa. Le alterazioni si fanno meno marcate man mano si procede verso la sostanza midollare dove però le cellule epiteliali non sono affatto normali, ma presentano fatti di tumefazione torbida. I capillari sono fortemente dilatati, ripieni di sangue. Negativa la ricerca dei microorganismi.

Milza. Fortemente congesta, ricca di sangue. Null'altro di notevole.

Cane numero 5, *del peso di Kg. 20, robustiss. Operato di fistola di Eck il 1° sett. 1898, non ha mai presentato fenomeni di intossicazione. Ferita guarita per primam. Rinchiuso in gabbia il 22 sett. 1898. Dieta idrati di carbonio.*

Data	Esame delle orine										Esame microscopico del sedimento
	Quant. in cc.	Colore	Reazione	Albumina	Zucchero	Pigmenti biliari	Urobilina	Urea	Densità	Indacano	
23 9/98	—	—	—	—	—	—	—	—	—	—	— —
24	1000	G. oro	Acida	Tracce	No	No	Positiva	21.70	1016	No	Urati amorfi. Qualche leucocito, c. della vescica.
25	—	—	—	—	—	—	—	—	—	—	— —
26	560	G. oro	Acida	Tracce	No	No	Positiva	13.82	1018	No	Ur. am. Qualche leucoc. c. d. vesc.
27	260	»	»	»	»	»	»	7.04	1034	»	» »
28 [1]	1230	»	»	Tr. min.	»	»	»	15.60	1014	»	» »
29	480	G. malaga	»	Tr. evid.	»	Tracce	Pos. forte	10.41	1021	Tr. leggriss.	Qualche globulo bianco. Urati d'ammonio, triplofosfato.
30	400	»	»	Tr. fortiss.	»	Tr. spicc.	»	17.12	1032	No	» »
1 10/98	470	»	»	»	»	»	»	16.27	1030	»	Come sopra, più qualche cilindro granuloso.
2	—	—	—	—	—	—	—	—	—	—	— —
3	600	G. malaga	Acida	1/2 0/00	No	Tr. min.	Pos. forte	17.48	1025	No	Qualche cellula renale, cilindri granul., fosfati terrosi, urati amorfi.
4 [2]	400	»	»	1/3 0/00	»	»	»	14.20	1030	Tr. lieviss.	Rari cilindri.
5	550	G. marsala	»	Tr. evid.	»	»	Positiva	10.56	1021	No	Nessun elemento renale.
6	750	»	»	»	»	No	»	14.44	1020	»	» »
7	600	»	»	»	»	»	»	11.52	1020	»	» »
8	650	»	»	Tr. legg.	»	»	»	10.72	1014	»	» »
9 [3]	800	»	»	»	»	»	»	15.36	1016	»	» »
13 11/98	320	G. oro	»	Tr. evid.	»	Tr. evid.	»	7.89	1020	»	Qualche globulo bianco, c. vescic., urati.
14	650	»	»	»	»	»	»	10.85	1014	»	» »
15	850	»	»	»	»	»	»	14.10	1014	»	» »
16 [4]	830	»	»	»	»	»	»	17.92	1016	»	» »

Osservazioni. — [1]) Cloronarcosi, chiusura del crasso al solito posto con suture longitudinali. – [2]) Va abbond. di corpo. Migliorano le condiz. gener. – [3]) Il cane vien rimesso in cortile, in ottime condizioni, va di corpo regolarmente; mangia con voracità, ciò non ostante però dimagra sensibilmente, talchè il 12 nov. 1898 quando vien rimesso in gabbia pesa kg. 14.400. – [4]) Mantenendosi costante il reperto delle orine, il cane viene ucciso mediante sezione del midollo allungato.

NECROSCOPIA

Addome. Condizioni ottime ferita laparatomica. Cavo addominale nulla di anormale. Aderenze limitate fra il grande omento e le pareti addominali, limitate ad un sol punto. Il grande omento in gran parte libero, presenta oltre alle aderenze sopradette, una più fitta in corrispondenza dell' ilo del fegato; in questo cordone si vedono due venuzze che vanno a sboccare a pieno canale nel ramo destro della vena porta, appena prima del suo ingresso nel lobo corrispondente del fegato, al di sopra del punto allacciato. Nel punto in cui è stato praticato lo strozzamento, le tonache intestinali sono alquanto inspessite, il lume è però normale, nessuna dilatazione a monte.

Fegato. Peso kg. 0.325, a bordi taglienti, duro, leggermente scrosciante al taglio, di un color rosso bruno, discretamente ricco di sangue. Le vene sopraepatiche, beanti, sembrano alquanto inspessite. La cistifelea è ripiena di bile nerastra densa.

Reni. Leggermente aumentati di volume, di un colorito bruno giallastro, di consistenza aumentata. La capsula non si stacca facilmente ed esporta porzioni della sostanza corticale, dalla quale si vedono sporgere piccole cisti da ritenzione, dalla grossezza di un fagiolo a quella di un grano di frumento. La sostanza corticale è giallastra. Abbastanza netto il limite fra le due sostanze.

Milza. Nulla di notevole.

ESAME MICROSCOPICO

Fegato. Le cellule epatiche sono in generale ben conservate, il loro nucleo si colora bene, il protoplasma è granuloso e contiene scarso pigmento giallastro; i limiti sono netti. La degenerazione adiposa è limitata alla periferia dell' acino dove non raramente le cellule sono tramutate in vere vescicole di grasso. Questa degenerazione cessa quasi bruscamente con cellule nelle quali manca quasi ogni dato degenerativo. Nulla a carica dei capillari biliari e del connettivo. I capillari sanguigni appaiono modicamente dilatati verso il centro del lobulo.

Rene. Scarsi fatti di nefrite parenchimatosa nel laberinto renale, dove le cellule si presentano tumide, granulose, a limiti non sempre netti. In alcuni punti il lume del canalicolo è scomparso, in altri è occupato da una sostanza finamente granulosa, raggrinzata. Pochi fatti desquammativi. I nuclei delle cellule epiteliali si colorano bene, scarse forme di cariolisi, e qua e là qualche forma di cariocinesi. I glomeruli appaiono retratti. Attorno al glomerulo e nel connettivo interstiziale della sostanza corticale, specie verso la parte periferica, si nota una modica infiltrazione di leucociti. Degenerazione adiposa molto marcata dell' ansa di Henle. Poco o nulla a carico dei canalicoli collettori e retti.

Milza. Nulla a carico della milza.

Occlusioni intestinali. Cani di controllo

Cane di controllo numero 1, *del peso di Kg. 12.550, in ottime condizioni, rinchiuso in gabbia il 15 luglio 1898. Dieta idrati di carbonio.*

Data	Esame delle orine										Esame microscopico del sedimento
	Quant. in cc.	Colore	Reazione	Albumina	Zucchero	Pigmenti biliari	Urobilina	Urea	Densità	Indacano	
16 7/98	920	G. paglia	Acida	No	No	No	Pos. deb.	12.40	1014	No	Nulla di notevole.
17	750	»	»	Tr. min.	»	»	»	10.12	1014	»	» »
18 [1]	320	»	»	»	»	»	»	4.32	1014	»	» »
19	250	»	»	»	»	»	»	7.80	1032	Tracce	» »
20	—	—	—	—	—	—	—	—	—	—	— —
21	455	G. paglia	Acida	Tr. lievi	No	Tracce	Positiva	10.92	1028	Pos. forte	Nulla di notevole.
22	730	»	»	»	»	No	»	21.17	1032	»	» »
23 [2]	710	»	»	Tr. min.	»	»	Pos. deb.	14.31	1016	»	» »
24	270	»	»	»	»	»	»	10.09	1023	Pos. deb.	» »
25 [3]	525	»	»	»	»	»	»	8.10	1021	No	» »

Osservazioni. — [1]) Cloronarcosi. Allacciatura del crasso in prossimità del cieco. – [2]) Il cane va di corpo abbondante. – [3]) Il cane viene rimesso in cortile, tutto essendo tornato come prima. Dopo otto giorni l'esame delle orine viene ripetuto, si trova immutato e si sacrifica il cane.

NECROSCOPIA

Addome. Nulla di notevole, l'omento aderisce lassamente al margine superiore della ferita laparatomica guarita per primam.

Fegato. Colore, consistenza normale, del peso di 255 gr.

Rene. Di volume, colorito, consistenza normale. La capsula si svolge bene. Netto il limite fra le due sostanze.

Milza. Nulla di notevole.

Intestino. Il laccio è stato eliminato ed a mala pena si riconosce il punto ove è stato applicato. Nulla di speciale.

ESAME MICROSCOPICO

Fegato. Modica degenerazione adiposa, non superiore a quanto si osserva normalmente nei cani. Le cellule sono ben conservate. Scarso pigmento giallastro nel protoplasma cellulare, leggermente granuloso.

Nulla a carico dei capillari sanguigni e biliari.

Rene. Nulla di notevole.

Milza. Nulla di notevole.

Cane di controllo numero 2, *robusto, del peso di Kg. 14.500. Rinchiuso in gabbia il 1° settembre 1898. Dieta idrati di carbonio.*

Data	Esame delle orine										Esame microscopico del sedimento
	Quant. in cc.	Colore	Reazione	Albumina	Zucchero	Pigmenti biliari	Urobilina	Urea	Densità	Indacano	
2 9/98	400	G. oliva	Acida	Tr. min.	No	No	Pos. deb.	8.56	1028	Pos. forte	Abb. cr. triplofosfato. Null'altro di notevole.
3	—	—	—	—	—	—	—	—	—	—	— —
4	—	—	—	—	—	—	—	—	—	—	— —
5	670	G. oliva	Acida	Tr. min.	No	No	Pos. deb.	27.67	1042	Pos. deb.	Abb. cr. triplofosfato. Null'altro di notevole.
6	270	»	»	»	»	»	»	14.09	1042	Pos. forte	» »
7	550	»	»	»	»	»	»	29.47	1051	»	» »
8	—	—	—	—	—	—	—	—	—	—	— —
9 [1]	620	G. Oliva	Acida	Tracce	No	Tr. lievi	Positiva	31.93	1045	Positiva	Abb. cr. triplofosfato. Null'altro di notevole.
10	—	—	—	—	—	—	—	—	—	—	— —
11	—	—	—	—	—	—	—	—	—	—	— —
12	700	G. malaga	Acida	Tr. lievi	No	Tr. lievi	Pos. forte	54.4	1049	Pos. forte	Nessun elemento renale.
13	—	—	—	—	—	—	—	—	—	—	— —
14	260	G. malaga	Acida	Tr. lievi	No	Tr. lievi	Pos. deb.	17.42	1056	Pos. fortiss.	Nessun elemento renale.
15 [2]	450	»	»	»	»	»	Pos. forte	29.25	1056	Pos. deb.	» »

Osservazioni. — [1]) Cloronarcosi. Si torce l'ultima ansa del tenue e si fissa con alcuni punti di calgut. – [2]) Le condizioni generali del cane si sono considerevolmente aggravate negli ultimi giorni e muore nella notte dal 15 al 16.

NECROSCOPIA

Addome. Modicamente teso. Nel cavo addominale discreta quantità di liquido siero-sanguinolento. Esistono aderenze lasse fra il grande omento e la parete addominale anteriore. Le anse sono poco distese, ma arrossate, il grande omento fortemente congesto. Superiormente al punto strozzato l'intestino è molto disteso per un tratto di circa trenta centimetri, un cingolo contratto, ristretto divide questa porzione dalla soprastante. L'ansa ritorta è completamente gangrenata, ma non si vedono perforazioni.

Fegato. Di colorito rosso bruno, leggermente aumentato di consistenza, congesto. Cestifelea distesa da bile nerastra a grumi.

Rene. Di volume apparentemente normale, congesti. Capsula leggermente inspessita, si stacca con facilità. La sostanza renale è succosa. La sostanza corticale appare assottigliata, ma si distingue bene dalla midollare.

Milza. Ingrossata congesta, spappolabile.

Vescica. Vuota, contratta.

Torace. Nulla di notevole.

ESAME MICROSCOPICO

Fegato. Modica degenerazione adiposa. Le cellule epatiche sono ben conservate, il protoplasma è granuloso e contiene minute granulazioni adipose, i limiti cellulari sono ben netti, il nucleo si colora bene ovunque, scarso pigmento giallastro. Modica infiltrazione parvicellulare fra le cellule e fra gli spazi triangolari. I capillari sanguigni distesi e ripieni di sangue.

Rene. Nefrite parenchimatosa acutissima, abbondante essudato nei glomeruli. Infiltrazione di leucociti marcata nella sostanza corticale, meno accentuata nella midollare. Numerosi microorganismi di ogni forma nei vasi sanguigni e fra gli accumuli di leucociti.

Milza. Congesta, numerosi microorganismi.

Cane di controllo numero 3, *del peso di Kg. 11.500. Ottime condizioni generali, rinchiuso in gabbia il 7 ottobre 1898. Dieta idrati di carbonio.*

Data	Esame delle orine										Esame microscopico del sedimento	
	Quant. in cc.	Colore	Reazione	Albumina	Zucchero	Pigmenti biliari	Urobilina	Urea	Densità	Indacano		
8 10/98	—	—	—	—	—	—	—	—	—	—	—	—
9	—	—	—	—	—	—	—	—	—	—	—	—
10	780	G. oro	Acida	Tr. min.	No	No	No	29.40	1028	Pos. forte	Cristallo triplofosfato, fosfati terrosi.	
11	300	»	»	»	»	»	»	7.41	1021	Pos. fortiss.	»	»
12	—	—	—	—	—	—	—	—	—	—	—	—
13	400	G. oro	Acida	Tr. min.	No	No	Pos. deb.	10.00	1023	Pos. fortiss.	Cristallo triplofosfato, fosfati terrosi.	
14	450	»	»	»	»	»	»	6.10	1014	»	»	»
15	400	»	»	»	»	»	»	5.58	1014	»	»	»
16	300	»	»	»	»	»	»	7.41	1021	No	»	»
17 [1]	350	»	»	»	»	»	»	4.72	1014	»	»	»
18	—	—	—	—	—	—	—	—	—	—	—	—
19	—	—	—	—	—	—	—	—	—	—	—	—
20	—	—	—	—	—	—	—	—	—	—	—	—
21	320	G. malaga	Acida	Tr. min.	No	Tracce	Pos. forte	19.32	1040	Forte	Nulla di notevole.	
22	230	»	»	»	»	»	»	13.80	1040	»	»	»
23	900	»	»	»	»	»	Pos. deb.	15.21	1018	Tracce	»	»
24	—	—	—	—	—	—	—	—	—	—	—	—
25 [2]	270	G. oro	Acida	Tr. min.	No	Tracce	Positiva	11.70	1042	Tracce	Nulla di notevole.	
26	420	»	»	»	»	No	Pos. deb.	5.83	1018	No	»	»
27	430	»	»	»	»	»	»	8.38	1021	»	»	»
28	510	»	»	»	»	»	»	12.55	1023	»	»	»
29	210	»	»	»	»	»	»	8.77	1039	»	»	»
30 [3]	690	»	»	»	»	»	»	21.18	1028	»	»	»

Osservazioni. — [1]) Cloronarcosi. Occlusione del crasso appena sopra il cieco con quattro serie punti sutura. – [2]) Va di corpo abbondante. – [3]) Il cane viene ucciso mediante sezione del midollo allungato.

NECROSCOPIA

Addome. Nulla nel cavo addominale, l'omento è completamente libero da aderenze. Il lume dell'intestino nel punto in cui furono praticate le suture è considerevolmente ridotto, superiormente è dilatato.

Fegato. Peso 320 gr. Di color giallognolo, di consistenza normale. Non presenta macroscopicamente nulla di anormale, cistifelea ripiena di bile fulvo-verdastra.

Rene. La capsula aderisce in alcuni punti al parenchima sottostante, nel resto nulla di notevole.

Milza. Normale per volume e consistenza.

Torace. Nulla di notevole.

ESAME MICROSCOPICO

Fegato. Le cellule sono ben conservate, i limiti loro sono ben chiari, il protoplasma poco granuloso, il nucleo si colora bene. Le vie biliari sono alcun poco dilatate. Nulla a carico dei vasi sanguigni e connettivo.

Rene. Nulla di notevole.

Milza. Nulla di speciale.

Cane di controllo numero 4, *robusto, del peso di Kg. 15.500. Rinchiuso in gabbia il 1° agosto 1898. Dieta idrati di carbonio.*

Data	Esame delle orine										Esame microscopico del sedimento
	Quant. in cc.	Colore	Reazione	Albumina	Zucchero	Pigmenti biliari	Urobilina	Urea	Densità	Indacano	
2 8/98	400	G. oliva	Acida	Tr. min.	No	No	Pos. deb.	9.76	1025	Pos. forte	Nulla di notevole.
3	—	—	—	—	—	—	—	—	—	—	— —
4	—	—	—	—	—	—	—	—	—	—	— —
5	670	G. marsala	Acida	Tr. min.	No	No	Pos. deb.	41.74	1042	Pos. deb.	Nulla di notevole.
6	260	»	»	»	»	»	»	13.10	1042	Pos. forte	» »
7	550	»	»	Tr. evid.	»	»	»	31.62	1051	»	» »
8	—	—	—	—	—	—	—	—	—	—	— —
9 [1]	620	G. marsala	Acida	Tr. evid.	No	Tr. min.	Pos. deb.	31.63	1051	Pos. deb.	Nulla di notevole.
10	—	—	—	—	—	—	—	—	—	—	— —
11	—	—	—	—	—	—	—	—	—	—	— —
12	700	Malaga	Acida	Tr. min.	No	Tracce	Pos. forte	54.65	1049	Pos. forte	Nulla di notevole.
13	—	—	—	—	—	—	—	—	—	—	— —
14	260	Malaga	Acida	Tr. min.	No	Tracce	Pos. forte	15.50	1056	Pos. forte	Nulla di notevole.
15 [2]	450	»	»	»	»	»	»	29.47	1056	»	» »

Osservazioni. — [1]) Cloronarcosi. Occlusione del crasso appena sopra il cieco. – [2]) Il cane peggiorò ad un tratto negli ultimi due giorni e morì nella notte dal 15 al 16.

NECROSCOPIA

Addome. Modicamente disteso. Ferita addominale senza reazione infiammatoria. Abbondante liquido siero-sanguinolento fra le anse arrossate, modicamente distese. Il grande omento fortemente iniettato aderisce per aderenze lasse alla ferita laparatomica. Il punto occluso è completamente gangrenato.

Fegato. Congesto, di un color rosso bruno, di consistenza carnosa, del peso di gr. 340. Cistifelea distesa da bile nerastra densa.

Rene. Capsula leggermente inspessita, si distacca però facilmente. La sostanza renale è succosa, rossa, congesta. La parte appare ridotta di volume, netto è il limite fra le due sostanze.

Milza. Ingrossata, spappolabile; presenta alla superficie numerose placche tendinee.

Vescica. Vuota.

Torace. Nulla di notevole.

Causa della morte peritonite.

ESAME MICROSCOPICO

Fegato. Modica infiltrazione adiposa, uniforme. Scarsa infiltrazione cellulare fra le cellule epatiche e negli spazi triangolari. Capillari sanguigni distesi congesti. Scarso pigmento giallastro nel protoplasma granuloso delle cellule epatiche, ben conservate. Nulla a carico dei capillari biliari.

Rene. Nefrite parenchimatosa acuta non molto grave. I nuclei dei canalicoli contorti si colorano tutti abbastanza bene, il protoplasma cellulare è tumefatto, fortemente granuloso, a limiti non ben netti ed occlude in alcuni punti il lume del canalicolo. Infiltrazione parvicellulare molto marcata attorno ai canalicoli glomeruli e capillari sanguigni. Positiva la ricerca dei microorganismi, scarso essudato nei glomeruli, ove si notano anche leggeri fenomeni disquammativi. Marcata degenerazione dell'ansa di Henle. Nella sostanza midollare le alterazioni sono più lievi.

Riassumo brevemente le storie cliniche sopra esposte perchè meglio possano esserne apprezzati i risultati ottenuti:

Cane numero 1 (serie *B*); operato di fistola di Eck il 28 maggio 1898. Guarigione per primam. È sempre stato bene, non ebbe mai attacchi di intossicazione, vien rinchiuso in gabbia il 1° luglio 1898.

L'esame delle orine, ripetutamente fatto non svela se non leggerissime tracce di albumina e qualche rarissimo cilindro ialino. Il 4 si chiude il crasso appena al di là del cieco, con un ansa di filo di seta modicamente serrata ed assicurata alle pareti addominali al di sotto della cute.

Il giorno successivo all'operazione non si notano nelle orine cambiamenti notevoli. In seconda giornata ne diminuisce la quantità ed aumenta in modo considerevole l'albumina, la cui reazione si fa spiccatissima in quarta giornata, nel mentre compaiono nel sedimento abbondanti cilindri ialini e granulosi. Si toglie l'ansa strozzante, ma le condizioni del cane continuano ad aggravarsi; diminuisce l'escrezione dell'orina, aumentano i cilindri granulosi, compaiono cellule rènali. La reazione dell'urobilina si fa più spiccata di prima. Quella dell'indacano fu sempre negativa, meno in terza giornata, in cui apparve debolissima, per scomparire completamente nel giorno successivo.

Il cane muore nella notte dell'11.

Reperto anatomopatologico. – Nessuna traccia di peritonite. Degenerazione grassa del fegato spiccatissima, nefrite parenchimatosa acuta, specialmente evidente nel laberinto renale.

Cane numero 2 (serie *B*); operato di fistola di Eck il 5 maggio 1898. Non ha mai presentato fenomeni di intossicazione. Nulla di importante nell'esame delle orine, salvo le solite leggerissime tracce di albumina. Il 18 cloronarcosi, allacciatura del crasso, nel solito posto colle solite regole.

Il giorno successivo all'operazione si notano subito modificazioni nell'orina. La quantità diminuisce notevolmente, l'albumina si fa più abbondante, l'urobilina dà una reazione spiccatissima,

negativo l'indacano. In terza giornata a queste modificazioni si vengono ad aggiungere cilindri granulosi e ialini. Dopo cinque giorni l'albumina si è fatta abbondantissima, i cilindri aumentati, sono comparse delle cellule renali, e delle lievissime tracce d'indacano. Nella notte dal 25 al 26 il cane muore.

Reperto anatomopatologico. – Peritonite da perforazione, degenerazione adiposa del fegato, con fatti di epatite settica, nefrite parenchimatosa con alterazioni settiche nel tessuto interstiziale. Milza congesta. Positiva la ricerca dei microorganismi.

Cane numero 3 (serie *B*); operato di fistola di Eck il giorno 8 settembre 1898. Non ha mai presentato altri sintomi di intossicazione ad eccezione di un progressivo deperimento; nelle orine si riscontrano tracce evidenti di albumina e qualche cilindro ialino nel sedimento. L'8 chiusura del crasso, appena sopra al cieco, mediante tre suture lineari. La quantità delle orine diminuisce sensibilmente, aumenta in modo notevolissimo l'albumina, compaiono leggerissime tracce di indacano, si fa spiccatissima la reazione dell'urobilina e nel sedimento si notano abbondanti cilindri granulosi. Le condizioni del cane si aggravano e nella notte dal 9 al 10 muore.

Reperto anatomopatologico. – Nessuna traccia di peritonite, degenerazione adiposa non molto marcata del fegato, con discreta infiltrazione parvicellulare negli spazi triangolari, fatti pronunciati di stasi. Nefrite parenchimatosa acuta. Milza ed organi toracici nulla di notevole. Negativa ricerca dei microorganismi.

Cane numero 4 (serie *B*); operato di fistola di Eck il 18 agosto 1898. Robusto, in ottime condizioni, non ha mai presentato sintomi di intossicazione. Rinchiuso in gabbia il 28 settembre 1898. Nulla di notevole nell'esame delle orine, salvo leggere tracce di albumina ed una spiccata reazione dell'urobilina, reazione dell'indacano negativa. Il 4 chiusura del crasso colle suture. Il giorno successivo all'operazione il cane non orina e così in seconda giornata. Il cane è molto irrequieto e muore nella notte dal 6 al 7. Nella vescica alla necroscopia si trovano 51 c. c. di orina e l'esame di questa rivela abbondantissima albumina, numerosissimi cilin-

dri ialini, granulosi e cellule renali. La reazione dell'urobilina si è fatta spiccatissima, negativa quella dell'indacano, nessuna modificazione nei pigmenti biliari.

Reperto anatomopatologico. – Non peritonite, degenerazione adiposa del fegato pronunciatissima con fenomeni di putrefazione, per quanto la necroscopia si fosse fatta al mattino, dopo non più di dieci ore dall'avvenuta morte. Nefrite parenchimatosa acuta. Nulla a carico della milza e degli organi toracici.

Cane numero 5 (serie *B*); operato di fistola di Eck il 1° settembre 1898. Robustissimo non ha mai presentato fenomeni di intossicazione. Vien rinchiuso in gabbia il 22 settembre 1898. Le orine sono molto abbondanti, non contengono però che lievissime tracce di albumina, fu sempre negativa la reazione dell'indacano, positiva debole quella dell'urobilina. Il 28 chiusura del crasso col solito metodo delle suture. In seguito all'operazione non si osservano modificazioni apprezzabili nella quantità delle orine; aumenta invece notevolmente l'albumina, che raggiunge in quinta giornata il $^1/_2$ per mille. In terza giornata compaiono nel sedimento dei cilindri granulosi e qualche cellula renale. Contemporaneamente si fa positiva e spiccatissima la reazione dei pigmenti biliari che si mantiene tale per due giorni consecutivi.

In sesta giornata il cane va abbondantemente di corpo e si nota una considerevole diminuzione nell'albumina colla scomparsa di ogni elemento renale dal sedimento. I pigmenti biliari scompaiono, l'urobilina persiste, ma la reazione è molto meno manifesta. La reazione dell'indacano fu sempre negativa meno il giorno successivo all'operazione ed in quinta giornata in cui se ne notarono tracce lievissime. Ritornate normali le condizioni delle orine, il cane viene rimesso in cortile in ottime condizioni. Dopo due mesi si rimette in gabbia, si tornano ad esaminare le orine, si vedono persistere tracce molto evidenti di albumina, senza però trovare nel sedimento alcun elemento di origine renale. Il 16 novembre viene ucciso mediante sezione del midollo allungato.

Reperto anatomopatologico. – Una vena del grande omento ripiegato all'inalto sbocca a pieno canale in un ramo della porta superiormente al punto chiuso. Fegato color rosso bruno, con discreta degenerazione grassa, aumento del connettivo negli spazi triangolari. Rene; leggere alterazioni nel parenchima, leggero aumento nel connettivo interstiziale.

Cane di controllo numero 1 (serie *B*). Vien messo in gabbia il 15 luglio 1898. Nulla di notevole nelle orine, salvo leggerissime tracce di albume. La reazione dell'urobilina è appena sensibile. Il 18 luglio allacciatura del crasso nel solito modo. La quantità delle orine diminuisce nel giorno successivo, nel secondo giorno non ne emette, e poi tutto torna come prima. L'albumina aumentò leggermente nei primi quattro giorni poi tornò nelle proporzioni di prima. Compaiono tracce di pigmenti biliari e la reazione dell'indacano, già manifesta il giorno dopo l'operazione, si fa spiccatissima e si mantiene tale fino in sesta giornata, epoca in cui il cane va abbondantemente di corpo. Mantenendosi costante il reperto delle orine il cane viene sacrificato.

Reperto anatomopatologico. – Nessun fatto importante negli organi addominali, nel fegato solo si nota una leggera degenerazione adiposa, non superiore però a quanto si osserva frequentemente in questi animali. È quasi irriconoscibile il punto legato, evidentemente eliminatosi dopo che si furono stabilite le aderenze delle sierose al di sopra e al di sotto del laccio.

Cane di controllo numero 2 (serie *B*). In ottime condizioni. Rinchiuso in gabbia il 1° agosto 1898. Nulla di notevole nelle orine. Il 9 chiusura del crasso. Il cane non orina per due giorni consecutivi, in terza giornata ne emette una discreta quantità ed in questa non si notano modificazioni importanti, salvo una spiccatissima reazione dell'indacano. La quarta giornata non orina per emetterne poi nei due giorni consecutivi una quantità pressochè normale. Nessuna variazione nell'albumina. Compaiono tracce di pigmenti biliari e la reazione dell'urobilina si fa mar-

catissima, sempre evidentissima la reazione dell'indacano. Nel sedimento nulla di notevole, per quante diligenti e ripetute ricerche si facciano.

Il cane muore nella notte dal 15 al 16.

Reperto anatomopatologico. – Peritonite da perforazione, l'ansa legata è completamente gangrenata. Esame degli organi addominali. Modica infiltrazione adiposa del fegato con numerosi trombi infiltrati di microorganismi. Nefrite parenchimatosa acuta con infiltrazione molto marcata nella sostanza corticale. Abbondante essudato nei glomerali, numerosissimi microorganismi nei vasi sanguigni. Milza congesta, positiva la ricerca dei microorganismi.

Cane di controllo numero 3 (serie *B*). Rinchiuso in gabbia il 7 ottobre 1898. Nulla di notevole nelle orine. Il 19 ottobre si occlude nel solito modo il crasso. Il cane non orina per quattro giorni consecutivi, poi le orine tornano normali per la quantità. L'albumina non subisce modificazioni di sorta. Compaiono leggere tracce di pigmenti biliari, si fa spiccata la reazione dell'urobilina. La reazione dell'indacano, spiccatissima nei primi due giorni, diviene poi meno manifesta e scompare affatto in ottava giornata, quando il cane va di corpo.

Ridivenuto normale e costante il reperto delle orine, il cane viene ucciso mediante la sezione del midollo allungato.

Reperto anatomopatologico. – Nulla di notevole, salvo una leggera riduzione del calibro dell'intestino, nel punto in cui erano state praticate le suture. Nulla di anormale svela l'esame microscopico degli organi addominali.

Cane di controllo numero 4 (serie *B*). Nulla di notevole nell'esame delle orine nei primi otto giorni in cui fu tenuto in gabbia, salvo un giorno in cui la reazione dell'albumina fu molto più marcata del consueto, senza alcuna causa apparente. Il giorno 9 occlusione del crasso col solito metodo delle suture. Il cane non orina per due giorni consecutivi poi ne emette 700 c. c. L'albumina non aumenta, si fa spiccatissima la reazione dell'indacano;

nessun elemento renale nel sedimento. Sta il giorno 13 senza orinare, poi torna normale la quantità, mantenendosi costanti i caratteri sopradescritti.

Nella notte dal 15 al 16 il cane muore.

Reperto anatomopatologico. – Peritonite da perforazione, l'ansa è gangrenata per un tratto di trenta centimetri, sopra il punto strozzato. All' esame microscopico si riscontra una modica degenerazione adiposa del fegato, una nefrite parenchimatosa acuta. Positiva la ricerca dei microorganismi in questi organi.

Dal confronto dei dati raccolti dai cani operati di fistola di Eck con quelli dei cani di controllo, spicca subito una grande differenza nel modo di comportarsi di fronte ad un medesimo processo morboso. I risultati ottenuti furono tutti molto concordi e tali da escludere che le differenze potessero unicamente dipendere da cause accidentali di errore. Tutte le operazioni furono eseguite nel medesimo ambiente, colle stesse norme, colle medesime cautele.

I sintomi generali, in seguito all' occlusione, furono sempre molto più gravi e rapidi a comparire nei cani che gia avevano subita l' operazione di Eck che non in quelli di controllo.

Tutti i cani di esperimento indistintamente, nei primi giorni che seguivano l' occlusione, erano presi da vomito ostinato e rifiutavano di prendere qualunque cibo, qualunque bevanda.

Dopo due o tre giorni, specie nei cani di controllo, subentrava una specie di adattamento, il vomito cessava quasi completamente e potevano mangiare e bere alcun poco. Negli altri, invece, le condizioni generali erano sempre molto più gravi, il deperimento molto più rapido, l' avversione ai cibi molto più manifesta. Se ne stavano quasi sempre sdraiati e ritornavano a questa posizione anche quando si tentava in qualche modo di eccitarli.

Dei cinque operati di fistola di Eck tre morirono; uno dopo cinque giorni, non ostante si togliesse in quarta giornata lo strozzamento, l'altro dopo due giorni, il terzo dopo tre, senza che

nel peritoneo si trovassero alterazioni che potessero far sospettare una peritonite. Degli altri due uno muore in settima giornata presentando come fatto finale una peritonite da perforazione, l'altro va di corpo dopo sei giorni ed alla necroscopia riscontrasi un fatto non indifferente atto a spiegare questa maggior resistenza.

Dei cani di controllo due riescono a vincere l'ostacolo, dopo cinque giorni uno, dopo sette l'altro e manca affatto in loro ogni manifestazione di rilievo; due muoiono di peritonite perforativa dopo sei giorni. I fatti rilevati in questi ultimi però furono, come vedremo, molto diversi di quanto si ebbe a notare nell'unico di fistola di Eck in cui pure si ebbe a lamentare una peritonite perforativa.

Modificazioni importanti, caratteristiche e costanti si ebbero nelle orine. In tutti i cani di esperimento si nota, in generale, una diminuzione più o meno marcata nella quantità giornalmente emessa. In alcuni si ebbe un'assoluta sospensione nell'emissione per parecchi giorni, in altri invece una semplice diminuzione. Se non che questo fenomeno certo dipendente, almeno in parte, dal vomito insistente dei primi giorni e dalla mancata ingestione di cibi o bevande, mentre fu sempre affatto passeggiero nei cani di controllo, negli altri fu più persistente, arrivò fino all'anuria quasi completa (n. 3, 4) e si accompagnò costantemente ad alterazioni qualitative tali, da non lasciar dubbi che una grave alterazione renale si stesse ordendo.

La reazione non offrì variazioni caratteristiche, il colore invece fu sempre più carico in quelli con fistola venosa, nei quali le orine avevano un color giallo fulvo, nerastro, mentre negli altri, pur facendosi più scure dopo l'occlusione, non raggiunsero mai tali tinte.

L'albumina variò poco o punto nei cani di controllo, mentre negli altri aumentò subito, in modo progressivo, rapido, accompagnandosi tale fenomeno colla comparsa di cilindri ialini granulosi e cellule renali.

Nel cane numero 5, l'unico che sia sopravvissuto, coll'evacuazione dell'alvo si ebbe una diminuzione nell'albumina con una regressione nei fatti di origine renale. L'albumina non tornò più però nelle proporzioni di prima, ma rimase sempre più abbondante.

La reazione dello zucchero fu sempre negativa e quella dei pigmenti biliari non offrì nulla di speciale. In tutti gli animali da esperimento quest' ultima reazione comparve se mancante, si fece più manifesta se esistente.

Più caratteristiche furono invece le differenze notate nella reazione dell'urobilina e dell'indacano.

L'urobilina, già di solito più abbondante nei cani con fistola venosa, aumentò sempre in modo sensibile dopo l'occlusione, e quest'aumento fu più ragguardevole ancora nei cani numero 3 e 4 degli operati di fistola di Eck, nei quali, più gravi che non negli altri, furono le conseguenze dell'occlusione.

Nei cani di controllo si ebbe è vero anche in loro un aumento, ma sempre, proporzionatamente, meno marcato e duraturo.

La reazione dell'indacano mancò del tutto o fu debolissima nei cani della prima serie, mentre fu pronunciatissima persistente in quelli di controllo, nei quali questa reazione appariva manifestissima non solo dopo l'occlusione, ma anche quando il cane stava due o tre giorni senza andare di corpo, cosa che non avvenne mai negli altri.

L'eliminazione dell'orine offrì pure differenze costanti, e mentre nei cani di controllo non si notarono che lievi modificazioni, negli altri si ebbe sempre una sensibile diminuzione.

L'astensione dai cibi e dalle bevande che bastava a spiegare in gran parte i fenomeni osservati nei cani di controllo, aveva un'importanza evidentemente secondaria nella produzione dei sintomi rilevati negli animali con fegato sequestrato.

Poco o nessuna modificazione si osservò infine nel sedimento dei cani di controllo, mentre negli altri non mancarono mai cilindri jalini, granulosi e cellule renali. L'unico dei soprav-

vissuti dei cani con fistola di Eck, presentò pure questa modificazione, sebbene in modo meno rilevante e gli elementi figurati sopraddetti scomparvero dal sedimento non appena il cane, vinto l'ostacolo, riuscì ad andare di corpo.

Le differenze notate furono costanti anche per i cani morti di peritonite.

Nell'esame microscopico presi in speciale considerazione gli organi addominali e di questi più esattamente il fegato, il rene, la milza, come quelli che più da vicino interessavano la questione che stavo studiando.

Prescindendo, per ora, da quelli morti di peritonite, il cavo addominale non presentò mai nulla di speciale, salvo qualche aderenza lassa fra il grande omento e la parete anteriore dell'addome, fra il grande omento ed il fegato, nei cani che avevano subìta l'operazione di Eck. In un sol cane, numero 5, però erano queste aderenze fitte e vascolari, notandosi, come già dissi, due vene che dall'omento andavano a sboccare a pieno canale in un ramo della porta, sopra il punto legato. In questo la comunicazione tra la porta e la cava era molto ristretta, mentre era ampissima in tutti gli altri. In tutti la vena era totalmente chiusa nel punto allacciato.

Il fegato ed il rene furono quelli tra gli organi addominali che offrirono le alterazioni più interessanti e caratteristiche.

Il fegato dei cani operati di fistola di Eck, morti in seguito all'occlusione intestinale, prescindendo per ora da quello che morì per peritonite perforativa, appariva di volume ridotto, di un colorito rosso bruno, più o meno giallastro, discretamente congesto, di solito più resistente al taglio che non il fegato dei cani di controllo. Nel cane numero 4, il fegato, contrariamente a quanto erasi notato negli altri, era molliccio, facilmente spappolabile, per iniziatasi putrefazione. Le tonache delle vene sopraepatiche sembravano in tutti alquanto inspessite. Il parenchima era succoso, ricco di sangue. Nel cane numero 5 il fegato non era ridotto di volume come lo attesta il suo peso. Nei cani di controllo non

fu possibile rilevare alcuna alterazione macroscopica evidente, solo il fegato appariva alquanto giallastro, senza esser alterato nel volume o nella consistenza. Questo ben inteso in quelli che erano stati uccisi, sia appena cessati i fenomeni di occlusione, sia qualche tempo dopo.

Più caratteristiche furono le alterazioni microscopiche.

In tutti quelli della fistola di Eck, notavasi una degenerazione più o meno marcata delle cellule epatiche, sempre di molto superiore a quanto si ha nei cani sani, ed a quanto potei rilevare nei cani di controllo. Le alterazioni cellulari erano avanzatissime e spesso la cellula era ridotta ad una semplice vescicola, in cui difficilmente si riusciva di rintracciare il nucleo, ridotto di volume e cacciato alla periferia con un sottile anello di protoplasma. La degenerazione adiposa colpiva tutto l'acino, di solito però un po' meno al centro che non alla periferia.

Nelle cellule ancora discretamente conservate notavansi degli ammassi, piuttosto abbondanti, di pigmento giallastro, a contorni irregolari, sparsi senza speciale disposizione nel protoplasma. Nel cane numero 4 estese zone di tessuto non si coloravano affatto, e solo potevasi vedere nei preparati fissati con acido osmico, una enorme degenerazione adiposa. I capillari sanguigni erano spesso fortemente dilatati, specie verso il centro dell'acino, dove il tessuto era compresso e ridotto sovente a sottili listerelle. Il connettivo degli spazi triangolari non appariva sensibilmente aumentato ed in rari casi mostrava una leggera infiltrazione di leucociti. Il tessuto unitivo attorno alle sovraepatiche sembrava invece aumentato sensibilmente. La ricerca dei microorganismi fu sempre negativa, salvo nel cane numero 4 nel quale si coloravano dei grossi batterii disseminati nel tessuto epatico, senza speciali localizzazioni.

Nei cani di controllo poco o punte modificazioni, e solo sembrava leggermente aumentato quel deposito intracellulare di adipe, che comunemente si osserva in questi animali, anche quando sono perfettamente sani. Dato questo, essendo tale degenerazione poco

pronunciata e non presentando essa caratteri speciali, riesce impossibile di stabilire se tale fatto uscisse dalla norma e riconoscesse un' origine patologica.

Importantissime differenze si notarono nei reni. Questi, negli operati di fistola di Eck apparivano tumidi congesti, la capsula era tesa e si svolgeva con facilità. Il tessuto renale era succoso e non ben netto il limite fra la sostanza corticale e la midollare. Sul volume nulla potrei dire di preciso, variando questo da cane a cane; certo non appariva gran che modificato.

Nel cane numero 5 di questa serie, però i reni sembravano manifestamente ingrossati e sotto la capsula si vedevano sporgere delle piccole cisti da ritenzione, la cui grossezza variava dalla capocchia di uno spillo, fino a raggiungere le dimensioni di un piccolo pisello. Il loro contenuto era limpido, citrino, le loro pareti, lisce splendenti. La capsula non si svolgeva facilmente, ma trascinava con sè porzione del tessuto corticale. Sezionato il rene si vedevano nella sostanza corticale delle strisce giallastre molto manifeste. Il limite fra le due sostanze era abbastanza netto.

Nei due cani di controllo uccisi, nulla di notevole macroscopicamente, la consistenza, il volume, il colorito, non sembravano alterati, e solo nel cane numero 3 di questa serie la capsula non si svolgeva tanto facilmente ed esportava piccole porzioni della sostanza corticale sottostante.

L' esame microscopico offrì uno speciale interesse.

I reni dei cani numero 1, 3, 4, degli operati di fistola di Eck, furono quelli che offrirono le alterazioni più caratteristiche ed uniformi. In tutti questi la sede delle alterazioni più pronunciate ed importanti erano i canalicoli contorti del laberinto. L' epitelio appariva rigonfio, a limiti non ben netti, il protoplasma spezzettato, polverulento, non di rado seminato da finissime granulazioni adipose, visibili unicamente nei preparati fissati colla miscela cromoosmica di Flemming, e colorati con safranina all' uno per cento. Per tratti estesi i nuclei non si coloravano affatto, qualunque fosse stato il metodo di colorazione, e molte delle cellule,

che tappezzavano le pareti del canalicolo, erano cadute, ostruendone completamente il lume. Era aumentato lo spazio fra il glomerulo e la capsula di Bowman, ed in questo notavasi una sostanza finamente granulare contenente delle cellule sfaldate, il cui nucleo più non si colorava ed i cui contorni solo a fatica si potevano riconoscere. Tra i canalicoli del laberinto rarissimi i leucociti, i quali non formavano mai dei veri accumoli, anche attorno ai capillari sanguigni, dove però se ne notava una copia maggiore. Nei cani numero 3, 4, dove l'intossicazione era stata rapidissima, mancava quasi affatto questo dato. Nell'ansa di Henle talora (n. 1) era marcatissima la degenerazione adiposa, tal'altra questo fatto era meno pronunciato (n. 3, 4). Nei canalicoli retti e collettori, ed in generale man mano si procedeva verso la sostanza midollare, le alterazioni erano minori. L'epitelio era in generale ben conservato, il nucleo si colorava bene e solo si notava nel loro lume una sostanza finamente granulare, i cui caratteri fisici corrispondevano a quella contenuta nei tuboli contorti e nel glomerulo.

Il cane numero 5 di questa serie fu l'unico che non presentasse queste caratteristiche alterazioni. La degenerazione del fegato non era molto marcata, più lievi le alterazioni renali con leggera infiltrazione di leucociti nel connettivo interstiziale ed attorno ai glomeruli.

Nei cani di controllo uccisi, una volta scomparsi i fenomeni di strozzamento l'esame microscopico non rilevò nel rene modificazioni degne di nota, come del resto lo lasciava prevedere l'esame delle orine, che sempre aveva dato un risultato negativo.

La milza non presentò nulla di notevole tanto macroscopicamente come microscopicamente.

Morirono di peritonite da perforazione due dei cani di controllo ed uno di quelli operati di fistola di Eck, il numero 2. In quest'ultimo però, già prima che entrassero in scena i fenomeni di peritonite, esistevano nelle orine le alterazioni caratteristiche, osservate negli altri cani della medesima serie. Ed alla necroscopia ed all'esame

microscopico si riscontrarono alterazioni non solo dipendenti dal processo settico, come negli altri due di controllo, ma anche dall'anomala funzione epatica. Così mentre in quelli di controllo i fenomeni degenerativi del fegato non erano molto avanzati, in questo erano marcatissimi, e così più pronunciate erano le alterazioni a carico del laberinto renale. Solo le alterazioni nel rene non si limitavano alla zona dei canalicoli contorti, ma si estendevano anche alla zona midollare.

In tutti poi, tanto nel fegato, quanto nei reni, si notava una marcatissima infiltrazione parvicellulare, segnatamente attorno ai capillari, dove si notavano bene spesso dei veri accumoli di leucociti. Nel fegato era specialmente negli spazi triangolari dove questo fenomeno era più manifesto, nel rene nella zona corticale. La ricerca dei microorganismi riuscì positiva in tutti.

La milza presentavasi in tutti questi cani alquanto ingrossata, color feccia di vino, facilmente spappolabile. La ricerca dei microorganismi anche qui fu sempre positiva. In nessun caso però ne feci l' identificazione.

Se si confrontano ora le alterazioni rilevate in questa serie di esperimenti, tralasciando di considerare quelle presentate dai cani morti per peritonite perforativa, nei quali le cause erano più complesse, si vede come esse siano del tutto analoghe a quanto potei rilevare nei cani operati di fistola di Eck, morti per intossicazione carnea. In ambedue i casi infatti si notò un' estesa degenerazione grassa del fegato, che arrivava fino alla completa vacuolizzazione delle cellule, un' alterazione pronunciatissima del rene, quasi totalmente limitata alla zona dei canalicoli contorti, poche alterazioni sia macroscopiche, che microscopiche a carico della milza. Nel primo caso, e cioè nei cani operati di fistola di Eck, morti in seguito ad una dieta carnea, con sintomi speciali, non poteva esser messo in dubbio che le alterazioni rilevate fossero di natura tossica, e tutto fa ritenere che anche in quest' ultima serie di esperimenti si sia trattato di un processo della stessa natura.

Riassumendo, dai miei esperimenti, restavano assodati i seguenti fatti:

1° Che i cani operati di fistola di Eck sono meno resistenti, di fronte ad un'occlusione intestinale, dei cani sani di controllo;

2° Che in essi si sviluppano con molta maggior facilità in seguito a ciò delle lesioni renali gravi, caratterizzate da una diminuzione nella quantità delle orine, da un considerevole aumento nell'albumina, dalla comparsa precoce di cilindri ialini, granulosi e di cellule renali nel sedimento;

3° Che la reazione dell'indacano mancava quasi completamente nei cani operati di fistola di Eck, mentre era sempre manifestissima, costante, persistente, in quelli di controllo;

4° Che la reazione dell'urobilina, di solito già più evidente nei cani operati di fistola di Eck, si faceva spiccatissima dopo l'occlusione, e senza confronti superiore, a quanto avveniva nei cani di controllo.

Vediamo ora quale sia l'interpretazione da darsi a questi fenomeni e se dal loro esame possa mettersi in chiaro, il modo di produzione, e quale parte spetti all'alterata funzione epatica nella loro determinazione.

È noto come nell'intestino, anche in condizioni normali, per la costante presenza di microorganismi possano originarsi delle sostanze più o meno tossiche, e Bienstock, Kühne, Müller, Jakowsky dimostrarono doversi a questo fatto la formazione dell'indolo, scatolo, fenolo, mercaptano, acido solfidrico, ecc. Corpi, alcuni dei quali, secondo le ricerche di Baumann e Kock, si eliminano colle orine, dopo essere stati trasformati dal fegato in eteri solfo conjugati. Trovate ed isolate queste sostanze, si cercò di spiegare i fenomeni, che si osservavano nelle autointossicazioni intestinali vere, ammettendo un avvelenamento dell'organismo per una eccessiva loro formazione. Se non che, essendosi esse sperimentalmente dimostrate poco attive, tollerandone gli animali dosi relativamente alte senza risentirne perniciosi effetti, e non poten-

dosi dall'altro lato ammettere nell'intestino una produzione tanto abbondante da spiegare un'intossicazione così grave, si accusarono di questi avvelenamenti altre sostanze, più venefiche, non tutte ancora chimicamente determinate e che in condizioni speciali potrebbero originarsi nell'intestino dalle albumine alimentari. La ricerca però di queste sostanze, sia nelle feci, sia nelle orine, non doveva riuscire troppo facile, ed il loro riconoscimento ed isolamento si dimostrò nella pratica difficilissimo. Questo ci spiega le lunghe controversie insorte e gli opposti risultati ottenuti.

Van Roos per il primo riscontra nelle orine di due ammalati di gastroenterite grave, della putrescina e della cadaverina, mentre Robbert constata un aumento nella tossicità del contenuto intestinale nelle gastroenteriti. Schmidt, Weiss, Gulewitsch provano come dalle albumine, per opera di microorganismi, possa originarsi della colina e della neurina, e Beatty Nesbitt crede che questa trasformazione possa in condizioni speciali aver luogo anche nell'intestino. Non tutti questi risultati però furono accettati ed alcuni anzi furono seriamente messi in dubbio in base a considerazioni chimiche riguardanti i metodi di preparazione e di identificazione. Ciò nondimeno però l'idea che queste intossicazioni possano esser causate da queste od analoghe scomposizioni delle albumine, è quella che oggi raccoglie i maggiori suffragi e Brieger, al XVI Congresso tedesco di Medicina interna, ritiene che la causa debba ricercarsi nelle tossine e tossialbumine, sostanze la cui costituzione chimica è ancora indeterminata. Tale processo morboso è certo complicato e si capisce come la soluzione per questa via non sarà nè semplice, nè facile, se si pensa alle molteplicità delle sostanze che vi debbono prendere parte.

Altri cercarono di risolvere tale questione provocando la tossicità del contenuto intestinale, od il suo esaltamento in determinate forme morbose, ricorrendo ad altri mezzi più o meno scentifici. Si provò così sugli animali il potere tossico delle orine o delle feci o varii loro estratti, più o meno empiricamente ot-

tenuti. I risultati furono anche qui molto controversi, ed ancora si è ben lungi da un accordo perfetto.

Questi studi però, se da un lato tendono a provare come nell'intestino possono originarsi, in condizioni speciali se si vuole, delle sostanze estremamente tossiche, non spiegano a sufficienza come l'intossicazione possa avvenire e come l'organismo non vada soggetto più frequentemente a tale forma morbosa. Per questo bisogna dimostrare come questi veleni intestinali possano entrare nel circolo generale per esercitarvi la loro azione. Non è quindi unicamente il loro modo di formazione che noi dobbiamo prendere in esame, ma anche studiare le vie da essi seguite per entrare nel circolo generale, per vedere se e quali modificazioni possono subire.

Nel tubo gastroenterico si svolgono continuamente fenomeni putrefattivi, suscettibili assai spesso di aumento per i disturbi gastrointestinali, ai quali con una certa frequenza andiamo incontro; ora se questi fatti sono capaci di determinare la formazione di sostanze tossiche per l'organismo, questa produzione sebbene in diversa misura dovrà esser continua. Dato questo, è certo che le autointossicazioni, dovute a questa causa, dovrebbero essere frequenti e facili qualora l'organismo non fosse dotato di organi capaci di distruggere, modificare od arrestare almeno, queste sostanze.

Da quanto si è detto pare risulti che i prodotti più tossici siano quelli derivanti da un'anomala trasformazione degli albuminoidi nell'intestino, ed è quindi naturale che se una funzione protettiva esiste, questa debba ricercarsi negli organi che stanno fra queste sostanze ed il grande circolo, e cioè nell'epitelio intestinale o nel fegato, venendo esse assorbite in prevalenza dal sistema sanguigno.

Alcuni, Pick, Queirolo, Charrin, Cassin, Sapelli, vorrebbero limitare questo cómpito unicamente all'epitelio, altri invece, Roger, Bouchard, ritengono che questa funzione spetti unicamente al fegato.

Che l'epitelio intestinale, capace di rendere innocui ed atti alla nutrizione i peptoni, possa esercitare un'azione pressochè identica su altri derivati delle albumine, può darsi ed è logico ammetterlo, per quanto ancora ne manchi la prova diretta, ma certo da questo non si può concludere che da solo, e sempre, basti allo scopo. Ed infatti Hanot, Boix, Rovighi, Czerny, Thiemich riferiscono alcune lesioni epatiche all'azione tossica di sostanze provenienti per il tramite della porta dall'intestino, ciò che proverebbe come, almeno in determinate condizioni patologiche, l'epitelio sia incapace di trattenere o modificare tutte le sostanze nocive all'organismo che lo attraversano, dipenda questo da un'alterazione anatomica o funzionale, o da un'eccessiva produzione. E così Hanot e Boix descrivono alterazioni del fegato proprie dei dispeptici e cercano riprodurle sperimentalmente, Rovighi attribuisce a questa causa alcune cirrosi e Czerny e Thiemich credono che la degenerazione grassa, riscontrantesi nel fegato dei lattanti, morti per gastroenterite, si debba ad una vera e propria intossicazione di origine intestinale.

Non è però solo in condizioni patologiche che l'epitelio intestinale può lasciarsi attraversare da sostanze nocive, ma questo deve avvenire anche in condizioni fisiologiche.

Vedemmo infatti nei nostri cani operati di fistola di Eck, mantenuti a dieta carnea, preferita ed innocua nei cani a fegato sano, insorgere costantemente fenomeni generali di intossicazione, non ostante mancasse ogni disturbo nella sfera gastrointestinale. È vero che Nencki cerca di spiegare questa intossicazione ammettendo che la carne agisca solo in modo indiretto, non per veleni proprii cioè, ma per quelle sostanze che si produrrebbero nelle ghiandole annesse all'apparato digerente durante la digestione, ma tale interpretazione non appare sufficiente.

Se così fosse, pur non scemando per questo l'importanza del fegato come organo protettore, non si saprebbe capire come tale intossicazione manchi, come provò il dottor De Filippi, quando si dia una dieta vegetale ricca di azoto, quando si dia della carne

esaurita con acqua, e si verifichi invece quando della medesima si diano gli estratti acquosi. È per lo meno difficile di spiegare questi risultati senza ammettere che delle sostanze nocive esistenti od originantesi nella carne passino nel circolo generale.

E per ciò, pur concesso che l'epitelio intestinale faccia subire una prima trasformazione alle sostanze che lo attraversano, o non le modifica a sufficienza, od alcune di queste, anche in condizioni fisiologiche, passano inalterate.

Si capisce come questo fatto dovrà essere anche più facile in condizioni patologiche, quando aumenti nell'intestino la produzione di queste sostanze, quando l'epitelio sia alterato.

Risulta evidente da tutto ciò l'insufficienza dell'epitelio intestinale come organo protettore, e come in ogni modo debba avere a coadiutore in questa funzione il fegato, come parmi di avere anche più ampiamente dimostrato nel primo mio lavoro sui cani operati di fistola di Eck.

Dopo queste premesse ci sarà ora più facile di apprezzare giustamente i risultati ottenuti in quest'ultima serie di esperimenti.

L'occlusione deve certamente aver determinato un'esagerazione nei processi di putrefazione intestinale e l'epitelio non potè impedire che del materiale nocivo penetrasse in circolo. Pervenuto nel sistema portale, mentre negli operati di fistola di Eck passava direttamente nella cava inferiore, in quelli di controllo doveva necessariamente attraversare il fegato. Ora, se realmente quest'organo non avesse nessuna funzione epuratrice, e questa spettasse unicamente all'epitelio intestinale, certo non si saprebbero spiegare i differenti risultati ottenuti, nè sapremmo trovare una ragione perchè questi cani fossero tanto meno resistenti di quelli di controllo, nè perchè in loro si sviluppassero così precocemente delle lesioni renali tanto gravi. L'unica differenza fra loro esistente era nel circolo portale, ed è per ciò unicamente nel fegato, che noi siamo costretti a ricercare la causa di tali differenze. Evidentemente anche in questo caso il fegato doveva esercitare un'azione speciale, benefica, sui prodotti dell'assorbi-

mento intestinale, quali essi fossero, non potendosi certo ammettere che la diversità dei fenomeni osservati, dipendesse da una causa puramente meccanica e cioè da una rallentata immissione nel circolo generale. Ed è in questa mancata modificazione che si deve ricercare la ragione dei fenomeni osservati. Queste sostanze assorbite dall'intestino, portate immodificate in circolo, non potevano che in minima parte arrivare al fegato, ed il rene che con quest'organo ha il cómpito di mantenere normale la costituzione del sangue, doveva essere assoggettato ad un notevole aumento di lavoro non solo, ma doveva ben anco eliminare sostanze immodificate, che potevano esser dannose alla sua costituzione, come di fatti lo attestano le alterazioni riscontrate di indubitata natura tossica, limitate alla parte più attivamente funzionante del rene. Alterazioni che corrispondono non solo a quanto già osservai nei cani pure operati di fistola di Eck, morti per intossicazione carnea, ma altresì a quelle descritte da Doumenyou nel rene epatico ed a quelle sperimentalmente indotte da Gouget con sostanze, che comunemente si ritengono modificate dal fegato.

È chiaro però che il rene, il quale da tempo era costretto a supplire alla deficiente funzione epatica, doveva od almeno poteva essere meno resistente e quindi incapace di un aumento di lavoro qualsiasi.

Quali siano ora queste sostanze, come agiscano, e quali modificazioni subiscano nell'attraversare il fegato, impossibile riesce di precisarlo. Ma agiscano esse direttamente, perchè dotate di un alto potere tossico, o solo indirettamente alterando il filtro renale in primo tempo ed ostacolando poi l'eliminazione dei prodotti del ricambio, questo non modifica la questione. Quest'ultima ipotesi anzi, nel caso nostro speciale, parmi la più probabile, dato il contenuto dell'intestino dei nostri cani, mantenuti a pane e minestre di pasta, sostanze tutte, per quanto ne sappiamo, poco atte allo sviluppo di sostanze molto tossiche.

Un fatto che qui non può essere dimenticato, e che a tutta prima può sembrare oscuro, è l'enorme degenerazione adiposa

dalla quale era colpito il fegato dei cani operati di fistola di Eck, morti per occlusione, a differenza di quanto si osservava nei cani di controllo. A tutta prima sembrerebbe infatti che la degenerazione dovesse essere maggiore in questi ultimi, dove tutto il prodotto dell'assorbimento intestinale doveva necessariamente attraversare il fegato, che non negli altri dove perveniva più diluito e quindi certamente meno irritante per la cellula epatica. E questo tanto più quando si pensi che la degenerazione adiposa è propria dell'ultimo periodo, non avendola io mai riscontrata tanto estesa nei cani operati di fistola di Eck, uccisi quando ancora non erano stati soggetti ad alcuna intossicazione. Se si considera però da una parte lo stato in cui dovevano trovarsi queste cellule epatiche, certamente modificate nella loro intima costituzione sia per la grave alterazione di circolo che per il deficiente funzionamento al quale da tempo erano soggette, e se si pensa d'altra parte al rapido accumulo di sostanze tossiche od anche semplicemente irritanti che doveva avvenire nell'organismo per la rapida e progressiva alterazione renale, si capisce come i suoi elementi costitutivi dovessero essere meno resistenti, incapaci di un aumento di lavoro, e facili ad esaurirsi ed a degenerare. Conferma questa ipotesi anche il fatto che la degenerazione era tanto più marcata, quanto più l'intossicazione procedeva lentamente.

Quanto accadde nei miei cani dovrà verificarsi in tutte le autointossicazioni di origine intestinale ed i sintomi renali saranno tanto più precoci e gravi, quanto meno il fegato sarà attivamente funzionante.

Questa interpretazione ci rende più facile di capire quanto avvenga nelle occlusioni intestinali. Come si sa, tre sono le teorie che si contendono il campo nello spiegare i fenomeni generali delle occlusioni; la nerveoriflessa con Goltz, Pezold, Ludwig, Nothnagel, la tossica con Lepine, Englisch, Frank, Senator Israel ed infine la settica con Bouchmann e Reichel, i quali per i primi notarono, come in seguito ad uno strozzamento le pareti intestinali si lasciassero più facilmente attraversare dai microorga-

nismi. I risultati da me ottenuti, senza escludere che anche le altre teorie possano in casi speciali trovare la loro applicazione, confermerebbero la tossica. Se non che la gravezza dei sintomi generali non dipenderà solo dalla quantità e qualità del contenuto intestinale, come dimostrò il Benini, non solo dalla sede e data dell'occlusione, ma anche dall'attività maggiore o minore del rene e del fegato. Questo potrebbe spiegarci perchè, mentre in alcuni i fenomeni generali di intossicazione, insorgono rapidi, allarmanti, accompagnati da gravi e precoci lesioni renali, in altri invece, pur date presso a poco le identiche condizioni, i fenomeni generali siano molto più miti e manchino quasi completamente i sintomi di lesioni renali. Presso gli uni il fegato od il rene, alterati o funzionalmente deboli, sarebbero incapaci di modificare od eliminare quelle sostanze che, provenendo dall'intestino, si accumulerebbero nell'organismo attossicandolo, negli altri invece la funzione attiva di questi due emuntori renderebbe questo fatto meno facile.

Alterati fegato e rene, i fenomeni generali dovranno aggravarsi sempre più rapidamente e la prognosi dovrà esser grave, pur dato che si intervenga per tempo, che le condizioni dell'intestino siano ottime e non esistano ancora complicazioni di sorta dal lato del peritoneo.

Un esempio manifesto di quanto affermo lo avemmo nel Cane numero 1 degli operati di fistola di Eck (serie *B*), nel quale, non ostante si togliesse lo strozzamento dopo quattro giorni, mentre ancora le condizioni dell'intestino erano buone, nè erano insorte complicazioni di sorta dal lato del peritoneo, senza che si fosse ricorso a cloronarcosi od altro che valesse ad aggravare le sue condizioni generali, non dovendosi recidere che l'ansa di filo strozzante fissata sotto la cute, non si potè impedire l'esito letale. Fatta la necroscopia, non si riscontrò alcuna lesione del peritoneo o dell'intestino, il passaggio delle feci era libero e solo un cingolo inspessito, un po' arrossato, non ristretto, segnava il punto compresso dall'ansa.

Quando l'occlusione persista troppo a lungo, o sia esagerata la produzione di sostanze tossiche nell'intestino, si avranno più o meno rapidamente delle alterazioni epatiche prima, renali poi, anche quando questi organi siano sani e funzionino attivamente. Così si capisce, per relazione stretta esistente fra questi due emuntori, come, data un'alterazione renale, più facilmente il fegato sarà a sua volta disposto ad ammalare.

Tolto l'ostacolo, evacuato l'alvo, la diarrea, che solitamente segue, viene in aiuto al fegato ed al rene, molto opportunamente, non solo impedendo un ulteriore assorbimento e scemando la putrefazione intestinale, ma coadiuvando forse, come vuole il Silva, l'eliminazione di parte del materiale tossico, che già si trovava in circolo. La *restitutio ad integrum* però non sarà sempre possibile e potrà darsi, che le alterazioni, tanto renali, quanto epatiche, siano tanto avanzate da essere o addirittura incompatibili colla vita o da lasciare modificazioni durature e permanenti.

La spiegazione che mi permettono di dare i miei esperimenti, per quanto riguarda il meccanismo dell'intossicazione generale da occlusione intestinale, ci fa capire come tanto efficaci ed utili riescano in questi pazienti le ripetute ed abbondanti lavature dello stomaco, che, allontanando del materiale tossico, vengono in aiuto al fegato ed al rene. Mal si saprebbe infatti comprendere la loro utilità, se realmente i fenomeni generali fossero unicamente di natura riflessa o dovuti all'insorgere di un processo infettivo, per il propagarsi dei microorganismi attraverso alle alterate tonache intestinali.

I sintomi rilevati in questa serie di esperimenti furono molto diversi da quelli del primo periodo, in cui l'intossicazione era prodotta da una nutrizione carnea, cosa naturale, se si pensa che altre dovevano essere le sostanze tossiche che si dovevano produrre nell'intestino, essendo stata completamente tolta dalla dieta la carne.

I sintomi notati però trovano piuttosto il loro riscontro in quanto avevo osservato in alcune nefriti post-operatorie; irre-

quietezza, diminuzione nella quantità delle orine fino all'anuria completa, aumento progressivo e continuo nell'intensità dei fenomeni generali in rapporto coll'aggravarsi della lesione renale in rapporto stretto collo stato dell'intestino.

Certo nei miei cani io avevo esagerato le condizioni, sia dal lato dell'intestino, sia dal lato del fegato, contrariamente, a quanto avviene, per fortuna, nel campo pratico, dove non di rado si riesce a vincere la stasi fecale dovuta non ad occlusione vera e propria, ma a semplice paresi intestinale, dove le alterazioni epatiche, per quanto avanzate, non corrispondono mai ad una completa soppressione dell'organo, per rispetto ai prodotti dell'assorbimento intestinale, come è realizzato dalla fistola di Eck. L'identità dei sintomi osservati però, l'identità delle alterazioni macro e microscopiche, la relazione stretta esistente tra le condizioni dell'intestino e lo stato del rene, mi fanno ritenere, per molto probabile, che in alcune nefriti post-operatorie, consecutive a laparatomie, accompagnate da stasi intestinale accentuata, prolungata, si tratti di vere e proprie autointossicazioni, causate od aggravate almeno da insufficiente funzione epatica.

Tanto nell'occlusione intestinale propria, infatti, quanto nella stasi intestinale grave, da semplice paresi, i processi putrefattivi dell'intestino debbono necessariamente aumentare, avendosi in tutti e due i casi un ristagno nelle materie fecali, non solo, ma ben anco un'alterazione nel secreto ed assorbimento intestinale. L'identità appare ancora più manifesta, quando si pensi al quadro morboso presentato dalle due affezioni, capace di indurre qualche volta in errore il medico più esperto, facendogli scambiare una forma per l'altra.

Tra i due processi quindi a me sembra che, prescindendo dalle possibili complicanze dipendenti dalle condizioni dell'intestino strozzato od occluso, e dal peritoneo, non debba esistere se non una differenza nel grado, nell'intensità. Certo nell'occlusione intestinale, oltre ai fenomeni inerenti allo stato dell'intestino, l'aumento e pervertimento nei processi fermentativi e conseguente

formazione di sostanze tossiche, saranno nella generalità dei casi senza confronto superiori ed è per questo che mentre questa forma morbosa per poco che duri sarà capace, come dimostrò il Benini, di produrre alterazioni gravi nel fegato e nei reni, i più sani, nella stasi semplice invece, perchè ciò avvenga, sarà necessaria una preesistente alterazione in uno o nell'altro od in tutti due questi organi. E così si capisce come, data un'alterazione renale preesistente, questa si aggraverà tanto più rapidamente quanto meno il fegato sarà attivo e così, data una alterazione epatica, l'intossicazione avverrà tanto più rapida quanto più il rene sarà incapace di un aumento di lavoro. Le due funzioni così sono strettamente legate tra di loro.

Quali che siano ora le cause della paralisi intestinale persistente, che segue talvolta un atto operativo nel cavo addominale, non è ben precisato, ma dipenda essa da insulti meccanici o chimici all'intestino o mesenterio, come vuole Engström, o da leggeri processi infettivi, questo non modifica le nostre conclusioni, ne scema l'importanza della funzione epatica. Ambedue questi processi, dato pure che realmente siano la causa prima della paralisi intestinale, sarebbero dall'organismo facilmente superati e da soli sarebbero incapaci di determinare lesioni tanto gravi, se gli organi addominali più importanti fossero sani. Certo il processo settico, anche leggero, deve avere un'importanza nella paralisi intestinale e questo ci spiega come questo fatto, colle relative conseguenze, si avesse a lamentare più in passato, quando le tecnica era meno progredita e maggiori erano i pericoli di un'infezione.

L'ipotesi di Küstner però che tutti i fenomeni consecutivi ad una laparatomia siano sempre ed unicamente dipendenti da processi settici, non mi pare accettabile.

Küstner cerca spiegare la stretta relazione che evidentemente esiste fra intestino e rene, ammettendo che nella stasi si abbia un pervertimento nei focolai settici, che, secondo lui, esistono sempre in simili casi. Ostacolata l'eliminazione dal lato dell'intestino

per la stasi, il materiale tossico in circolo, localmente assorbito, si verserebbe sul rene alterandolo. Tale teoria a me pare ancora allo stato di semplice ipotesi e non sostenuta da fatti a sufficienza dimostrativi. Non mi sembra possibile cioè che un processo settico, anche se localizzato, capace di mettere in circolo sostanze tanto tossiche da determinare lesioni così gravi da condurre talora all'anuria completa ed alla morte, possa attenuarsi e scomparire senza più dare segni di sè, coll'evacuazione pura e semplice dell'alvo.

Io non nego che l'intestino possa coadiuvare il rene nella eliminazione di sostanze tossiche provenienti da un focolaio settico, ciò che parmi poco probabile è che l'evoluzione del processo locale sia così strettamente connessa alla funzione intestinale. Tale interpretazione non è in relazione con quanto si osserva negli altri processi settici. È ben vero, per esempio, che nell'erisipela, che rappresenta quasi il prototipo di tali affezioni, la provocazione di ripetute scariche alvine può qualche volta attenuare i fenomeni generali, ma nessuno ha mai veduto modificarsi e scomparire in seguito a ciò il processo locale.

Tutt'al più l'ipotesi di Küstner potrà valere, entro certi limiti quando realmente si potrà dimostrare l'esistenza di un focolaio settico o che di questo si avranno tutti i sintomi razionali. Anche in questi casi però lo stato del fegato non avrà un'importanza secondaria nella determinazione della nefrite, come potei constatare dal confronto dei cani che morirono di peritonite perforativa. I fatti renali furono più rapidi e molto più gravi nel cane con fistola venosa, mentre negli altri due di controllo non si ebbe quasi alcuna alterazione nelle orine, e nel rene non si trovarono che alterazioni dovute alla generalizzazione del processo settico. Questi cani dovevano quindi trovarsi, grazie la loro attività epatica maggiore, in condizioni di lotta migliori.

Dati importanti rilevai pure nei miei cani per quanto riguarda il modo di comportarsi dell'urobilina e dell'indacano, dati che non solo hanno un indiscutibile valore diagnostico ma che

possono illuminarci sulla provenienza e formazione di queste sostanze.

L'urobilina negli operati di fistola di Eck è quasi sempre in quantità superiore a quanto comunemente si osserva nei cani sani e questa differenza si fa ancora più manifesta e più caratteristica dopo l'occlusione. Aumenta essa è vero, in queste condizioni, anche nei cani di controllo, ma tale aumento non è mai così precoce, nè tanto marcato.

Questo reperto confermerebbe l'idea del Murri, strenuamente e validamente sostenuta dal Vitali, che ammette per questa sostanza un'origine intestinale, contrariamente ad Engel, Quincke, Hoppe-Seyler, Hayem, Tissier. Questi due ultimi avevano già intraveduto il rapporto esistente fra l'urobilina e lo stato del fegato, quando affermarono esser l'urobilina il pigmento del fegato malato, avendola essi costantemente trovata aumentata nei processi distruttivi e degenerativi di questi organi, se non che essi si sbagliarono per quanto riguardava la sua origine.

L'urobilina, secondo le ricerche del Vitali, si formerebbe nell'intestino, ed il fegato avrebbe il cómpito di trasformarla parte in bilirubina, eliminando la restante, non modificata, colla bile. Quando la produzione sia eccessiva od il fegato sia ammalato, questa trasformazione non avverrebbe nelle proporzioni volute, ed una parte passerebbe nel sangue pervenendo immodificata ai reni, che la eliminerebbero colle orine. Si capisce come in tali condizioni dovrà esser anche maggiore la quantità di urobilina contenuta nella bile, ciò che spiegherebbe l'errore in cui caddero Hayem e Tissier. L'urobilina resterebbe pur sempre il pigmento del fegato ammalato, ma non perchè in lui ne sia aumentata la produzione, ma sibbene perchè, come dice il Vitali, la cellula epatica non è più capace di trasformarla. Data questa interpretazione è facile renderci ragione di quanto avveniva nei nostri cani. In quelli operati di fistola di Eck solo una piccola porzione doveva venir modificata dal fegato e solo quel tantino che a lui poteva pervenire per il circolo refluo e per l'arteria epatica,

mentre la restante doveva, immodificata, restare nel circolo generale e pervenire ai reni.

Nell' occlusione, aumentando la produzione intestinale dell' urobilina, doveva per necessità apparire più presto e in quantità maggiore, nelle orine dei cani operati di fistola di Eck che non in quelli di controllo. Se così non fosse e se l' urobilina fosse un prodotto dell' attività della cellula epatica certo tale fatto resterebbe incomprensibile.

Ammessa questa origine dell'urobilinuria si capisce di quanta importanza debba essere la sua ricerca nelle orine, potendo dalla sua presenza o meno, arguire dell'attività maggiore o minore della cellula epatica. Quest' esame, importante sempre, sarà indispensabile in tutti quei casi in cui si debba procedere ad un' operazione sull' addome.

Per quanto riguarda l' indacano abbiamo visto come, mentre la sua reazione era sempre marcatissima nei cani di controllo, non solo in seguito alla determinata occlusione, ma anche quando stavano qualche giorno senza evacuare l' alvo, non compariva affatto o solo in grado lievissimo, negli operati di fistola di Eck quando venivano a trovarsi nelle identiche condizioni.

Questo fatto sarebbe in completa opposizione alle osservazioni di Weill e Gilbert, che vorrebbero vedere nell' indacanuria un primo sintomo dell'insufficienza epatica. Gilbert venne a questa conclusione dopo di aver notato in due casi di piccolo diabete, con glicosuria, ipoazoturia, urobilinuria, una eliminazione molto marcata di indacano, senza che d' altra parte esistessero disturbi dal lato gastroenterico. Somministrando a questi pazienti della polvere di fegato essiccato scomparivano dalle orine glucosio ed indacano. Gilbert e Weill riferirono più tardi di aver osservato il medesimo sintomo su di un tisico con fegato ingrossato e molle, nel quale si riscontrò, dopo morte, all' esame microscopico, una marcatissima degenerazione adiposa. Quale e quanto valore si debba a queste osservazioni non lo saprei dire, certo però i miei esperimenti conducono a conclusioni affatto opposte.

Nei miei cani operati di fistola di Eck, la funzione epatica era indubitatamente molto ridotta e, se i fatti rilevati da Weill e Gilbert riconoscessero l'origine da loro attribuitagli, non saprei spiegarmi come in loro la reazione dell'indacano mancasse affatto o fosse appena accennata, mentre in quelli di controllo, in cui si aveva certo un fegato più attivo, questa reazione fosse precoce, manifestissima, costante per tutto il tempo in cui si manteneva chiuso l'alvo. I miei risultati porterebbero una prova di più in appoggio alla teoria che l'indolo si trasformi in indacano nel fegato.

Che l'indacanuria non sia infatti un sintomo pernicioso, ~~come dai miei esperimenti apparirebbe~~, potei convincermene clinicamente quest'anno, studiando il modo di comportarsi di questa reazione in due laparotomizzate. Nell'una si trattava di enormi cisti multiple di echinococco del fegato, che dovevano aver portato gravissime alterazioni in quest'organo, nell'altra di voluminose sactosalpingi tubercolari. In entrambe, dopo l'operazione, si ebbe paresi ostinata dell'intestino, se non che mentre nella prima, colla mancanza costante dell'indacano nelle orine, si ebbe un considerevole peggioramento nelle alterazioni renali preesistenti, diminuzione notevole nella quantità delle orine, aumento dell'urobilina ed albumina, comparsa di cilindri ialini e granulosi, nella seconda invece la reazione dell'indacano fu sempre manifestissima e al contrario fece difetto ogni fenomeno, che potesse indicare un'alterazione renale. La mancanza dell'indacano, nel primo caso, è probabile che dipendesse da una deficiente funzione epatica, dal momento, che, dal lato dell'intestino, esistevano tutte le condizioni atte a rendere questa reazione più manifesta nelle orine, come avvenne nel secondo. Così è probabile che l'alterazione renale riconoscesse la stessa causa, ed il decorso successivo sembrò confermare questo mio sospetto. I sintomi renali infatti si aggravarono fino in quarta giornata, non ostante l'attiva perspirazione cutanea alla quale era sottoposta l'ammalata; poi, coll'evacuazione dell'alvo, ottenuta infine dopo ripetuti enteroclismi ed energici pur-

ganti, si mitigarono, senza però scomparire del tutto. Al periodo di stipsi successe una diarrea ed i fenomeni renali si mantennero costanti, per aggravarsi poi tutte le volte che le evacuazioni tardavano ad effettuarsi. Qui non è possibile che si trattasse di una semplice coincidenza, troppo palese essendo il rapporto esistente fra intestino e rene e nasce il dubbio che i peggioramenti fossero dovuti a sostanze provenienti dall'intestino e non a sufficienza modificate dal fegato, come avveniva nei miei cani operati di fistola di Eck.

E pur volendo ammettere che il primitivo aggravamento stesse in rapporto a cause complesse, magari tutte direttamente dipendenti dall'atto operativo, è certo che queste cause non dovevano più sussistere, quando dall'atto operativo era decorso lungo tempo. Si potrà obbiettare che durante la diarrea la formazione tossica intestinale doveva esser forte e forse maggiore, mentre al contrario i fenomeni renali, che da questo fatto dovevano dipendere, si mantennero stazionarii; questo potrebbe anche darsi, ma bisogna anche pensare che l'esagerata peristalsi elimina molto rapidamente questi prodotti, impedendo che vengano assorbiti in gran quantità. Ciò è conforme alle conclusioni del Congresso di Medicina di Wiesbaden, dove, dopo essersi passati in rivista i vari disinfettanti intestinali, si finì per concludere, che il migliore di tutti, senza confronti, era un'attiva peristalsi, capace di eliminare, non solo rapidamente i prodotti di decomposizione anormale, che per avventura si possono formare, ma anche di diminuirli.

Per complicanze sorte tardivamente, dopo più mesi dall'avvenuta operazione, questi due casi ebbero un esito disgraziato e fu un vero peccato, che in nessuno dei due, ne fosse stata permessa la necroscopia, colla quale avremmo potuto constatare e confrontare lo stato dei reni e del fegato, portando un utile contributo alla questione.

Pur non volendo però dare che un'importanza relativa a questi due casi, in cui ci mancò la prova anatomopatologica,

certo i dati rilevati sono in perfetta relazione con quanto ho osservato nei miei cani, in cui la deficienza della funzione epatica non poteva essere dubbia.

Dato il rapporto esistente fra l'indacano e la funzione epatica, la ricerca di questa sostanza, come quella dell'urobilina, non dovrà mai essere dimenticata, per quanto i risultati forniti da questa reazione non possano esser tanto costanti, richiedendosi per la sua presenza delle condizioni speciali. E per ciò, se una reazione negativa non potrà dirci gran che, certo, quando sarà positiva, ci indicherà che l'azione del fegato, almeno a questo riguardo, sarà attiva. Nelle occlusioni intestinali, nelle paresi semplici, in tutti quei casi insomma dove si avrà un aumento nella putrefazione intestinale, la ricerca dell'indacano acquisterà un valore grandissimo ed il trovare presente e costante la sua reazione nelle orine potrà forse permetterci di fare una prognosi migliore di quando non sia mancante.

L'acuta osservazione di Paget, che primo richiamò l'attenzione dei chirurghi sullo stato del fegato, riceveva adunque dai miei esperimenti una conferma, mettendo essi maggiormente in evidenza la funzione protettiva di quest'organo e mostrando sempre più lo stretto rapporto esistente fra intestino, fegato e rene. Si vide come l'epitelio intestinale non bastasse sempre, anche in via normale, a proteggere l'organismo da un'intossicazione intestinale, una volta il fegato insufficiente, e come in seguito a ciò si sviluppassero alterazioni renali acute di indubitata natura tossica.

La riduzione nella funzione epatica da me sperimentalmente ottenuta, si avrà patologicamente ogni qualvolta alterazioni più o meno estese del parenchima epatico impediranno o limiteranno quelle trasformazioni, che fisiologicamente si compiono in questo organo.

I fenomeni osservati dopo un'occlusione intestinale nei miei cani operati di fistola di Eck, la facilità colla quale si svilupparono in essi processi renali gravi, a differenza di quanto si ebbe nei cani di controllo, ci mostra come negli epato pazienti possano

avere serie conseguenze tutti quei processi che valgono ad aumentare la putrefazione intestinale. E ad un'insufficienza epatica assoluta o relativa, non solo potranno attribuirsi come abbiamo visto delle nefriti post-operatorie, ma altresì alcune nefriti fino ad ora ritenute primitive e molti dei disturbi generali che si osservano in seguito ad affezioni del tubo gastroenterico.

Dopo quanto ho detto emerge chiaramente l'importanza che può avere lo stato del fegato per il chirurgo, e questi, per ciò, non dovrà mai tralasciare di rilevare lo stato funzionale di quest'organo con tutti i mezzi a sua disposizione, specie in quei casi in cui debba procedere ad una laparatomia.

Quali sono ora i dati dai quali il chirurgo potrà arguire che nel fegato si ha una funzione debole, insufficiente, quando non ancora esistono alterazioni secondarie capaci di svelarla? Alcuni li potremo desumere da un' anamnesi accurata, sapendosi dalle ricerche di Hanot, Boix, Rovighi, Thiemich, Czerny, come alcuni stati morbosi possono modificare la struttura del fegato; altri li potremo desumere da un esame accurato delle orine, e più specialmente dalle ricerche dell' urobilina, dell' indacano, dell' urea. Di quest'ultimo fattore si occuperà il dottor De Filippi, che studiò in modo speciale del ricambio nei cani operati di fistola di Eck.

Quanti maggiori saranno i dati che si potranno raccogliere, tanto più facilmente potremo fare una diagnosi esatta ed utile sullo stato della funzione epatica.

Ammessa tale funzione protettiva nel fegato, si capisce quanto sia prudente il precetto già da tempo invalso in chirurgia di operare, specie nel cavo addominale, ad intestino il più possibilmente vuoto, e come sia saggio l'uso, ora generalmente invalso, di promuovere, non appena lo sia possibile, la peristalsi intestinale, lasciando completamente da parte gli oppiati. E questo non solo allo scopo di impedire la formazione di possibili aderenze, ma anche per facilitare il cómpito del fegato e del rene.

La dieta alla quale si terranno gli ammalati, dopo una laparatomia, non dovrà essere eccessivamente ricca di albuminoidi

animali, prima di aver provocato scariche alvine abbondanti. E questo tanto più quando si avranno dati per sospettare un'alterazione epatica preesistente; essendo logico ammettere, che qualche cosa di simile a quanto avvenne nei nostri cani, possa avvenire anche nell'uomo, quando gli elementi epatici siano poco attivi ed incapaci di trasformare a sufficienza i prodotti dell'assorbimento intestinale.

Presso questi pazienti ogni nostro sforzo sarà diretto a promuovere l'attività dell'intestino, prima ancora, se è possibile, che siano insorte delle complicazioni renali. Le lavande gastriche ripetute, gli enteroclismi, riusciranno efficacissimi ed utili, non solo eccitando l'intestino, ma anche allontanando del materiale putrefascibile tossico, che potrebbe esser assorbito con grave danno. Dovendo ricorrere a purganti si darà la preferenza a quelli che oltre all'avere una energica azione sull'intestino, abbiano anche il potere di limitare, se non di abolire, i processi fermentativi, ricordando però sempre di non far molto assegnamento su questa loro abbastanza problematica azione e che il migliore disinfettante, è pur sempre un'attiva peristalsi.

Nei casi gravi, quando non ostante i nostri sforzi, persista la stasi fecale e siano insorte complicazioni renali, oltre all'insistere nei mezzi sopradetti, si potrà con vantaggio ricorrere all'ipodermoclisi che, unita a tutti i mezzi atti a promuovere un'abbondante diaforesi, facilitando un'abbondante eliminazione cutanea, porterà valido aiuto al fegato ed al rene, impedendo un eccessivo accumulo di sostanze tossiche nell'organismo, capaci sempre più di alterare questi importanti emuntori.

NOTE BIBLIOGRAFICHE

1. Bouchard, *Terapeutique des maladies infectieuse*. Paris, 1885.
2. Hanot, *Rapport de l'intestin et du foie en pathologie*. (*Sem. Med.*, pag. 381. 1885).
3. G. H. Roger, *Action du foie sur le poisons*. Thése. Paris.
4. Bouchard, *Leçons sur les autointoxications dans les maladies*. Paris, 1887.
5. Paulow, Massen, Nencki, Hahn, *La fistule d'Eck de la veine cave inférieure et de la veine porte et ses consequences pour l'organisme*. (*Arch. des sciences biologiques par l'Institut imperial de Med. exp.* Vol. I. St. Petersbourg, 1892).
6. *Atti del Congresso medico internazionale*, VIII. Roma, 1894.
7. Angelo Maffucci, Luigi Sirleo, *Ricerche sperimentali sul fegato nei morbi infettivi carbonchio, tubercolosi, iniettati nella vena porta*. (*Policlinico*, pag. 547. 1894).
8. Japelli Gaetano, *Contributo allo studio del sangue della vena porta con speciale riguardo alla sua tossicità*. Napoli, 1895.
9. Hanot, *Rapport de l'intestin ed du foie*. (*Congrés de Bordeaux*, pag. 170. 1895).
10. Queirolo, *Maleschott Untersuch. zur Naturlhere*, Vol. XV, pag. 288. 1895.
11. Cassaert, Mongour, *De la facilité du surmenage hépatique*. (*Gaz. hebd. de Med. et Chir.*, N. 8, pag. 90. 1895).
12. Albert Albu, *Ueber die Autointoxicationen des intestinaltractus*. Berlin, 1895.
13. H. Roger, *Physiologie normale et pathologique du foie*. Paris.
14. Gouget Albert, *De l'influence des maladies du foie sur l'état des reins*. Thése. Paris, 1895.
15. Prisco B., *Alterazioni del fegato e dei reni determinate da prodotti della putrefazione intestinale*. (*Riforma medica*, 1895).
16. Alberto Rovighi, *Sull'azione dei prodotti tossici della putrefazione intestinale*. (*Atti del VI Congresso medico internazionale*. Roma, ottobre 1895).
17. E. Boix, *Le foie des dispeptiques*. Thése. Paris, 1895.

18. Roger H. *Le foie normale et pathologique*. Paris, 1895.

19. Charrin, *Poisons de l'organisme. Poisons du tube digestif*. Paris, 1895.

20. Adolphe Gibaud, *Étude clinique et étiologique des symptômes précurseurs des affections hépatique*. Thése. Montpellier, 1896.

21. Leopold Lévi, *Troubles nerveux d'origine hépatiques*. Thése. Paris, 1896.

22. Ch. Bidan, *De l'insuffisance hépatique*. Thése. Paris, 1896.

23. M. Charrin, Cassin, *Des fonctions actives de la muqueuse de l'intestin dans la défense de l'organisme*. (*Arch. de Physiologie*, 1896).

24. Colasanti, *La funzione protettiva del fegato*. Roma, 1896.

25. Casciani, Fermi, *La dottrina dell'autointossicazione nella stitichezza*. (*Policlinico*, Anno III, pag. 188-196).

26. F. Schupfer, *Sugli effetti che induce nell'organismo l'innesto della vena porta nella vena cava inferiore per rispetto all'autointossicazione d'origine intestinale*. (*Policlinico*, 15, 8. 1896).

27. Gauthier Arm., *Les toxines*. Paris, 1896.

28. Hanot, *Rapports de l'intestin et du foie en pathologie*. (*Arch. gen. de Med. s.* 1896).

29. Thiemich, *Ueber Leberdegenerationen bei Gastroenteritis in Säuglingen* (*Ziegler's Beitr.*, V. XX, Heft. 1).

30. Cesare Cattaneo, *Contributo allo studio dell'indacanuria nelle malattie dell'infanzia* (*Policlinico*, Anno IV, pag. 88. 1897).

31. Vitali F., *Patogenesi dell'urobolinuria*. (*Morgagni*, 1897).

32. L. Besnea, *Le foie dans les dispepsie gastrointestinales croniques des enfantes*. (*Arch. des Sciences Med.*, N. 2. 1897).

33. Hayem, *Sur l'esistence de l'urobilinurie dans deux cas de contusion du foie*. (*Arch. de Med.* 2, 2, 97; *Sem. Med.*, pag. 36. 1897).

34. H. Claude, *Essai sur les lesions du foie et des reins déterminées par certaines toxines*. Thése. Paris, 1897.

35. Neisser, *Permeabilità delle pareti intestinali ai batteri*. (*Pol. Sup.*, pag. 100. 1897).

36. Otto Engström, *Ueber Darmlhamung noch operativen Eingriffen* in der *Bauchhöle* (*Zeitsch. für Geburstbilfe und Gynecologie*, B. d. 36 - 3 Heft.).

37. Alberto Rovighi, *Della epatite da autointossicazione intestinale*. (*Morgagni*, N. 10. 1897).

38. F. Vitali, in *Bollettino Società medico-chirurgica di Bologna*, sed. 16, 3. 1898.

39. Gilbert, Weill, *De l'indacanurie, simptôme d'insuffisance hépatique*. (*Soc. de Biol.*, 26, 3. 1898; *Sem. med.*, pag. 141. 1898).

40. Gilbert, *De l'opotherapie hépatique dans le diabétès sucré*. (*S. M. Med.*, N. 68. 1898).

41. *Atti del congresso di Torino della Società Italiana di Medicina interna*. 1898.

42. Roger, *La fonction protectrice du foie*. (*Presse Med.* 26, 6. 1898).

43. Oskar Reichel, *Ein Beitrag zur intestinalen Autointoxicationen*. (*Wien. Med. Woch*, 2, pag. 28. 1898).

44. MULLER, BRIEGER, ALBU, *Autointoxicationen intestinalen Usprung.* (*Verhandlungen des congresses für innere Medicine, sechzenter Congress.* Wiesbaden).

45. ALOIS PICK, *Zur Lehre von Autointoxicationen.* (*Wien Med. Worh.*, 2, pag. 28. 1898).

46. ALBERTO ROVIGHI, *Sull' eziologia della cirrosi epatica.* (*Gazz. degli Osped. e delle Clin.*, N. 49. 1898).

47. W. L. GULEWITSCH, *Ueber Cholin und einige Verbindungen desselben.* (*Zeitsch. für physiolog. Chem.*, N. 24, pag. 512).

48. DOUMENJOU, *Du rein hépatique.* (*Gaz. hebd. de Med. et Chir.*, N. 20, XI. 1898).

49. A. BENNINI, *Alterazioni renali ed epatiche nella occlusione intestinale acuta.* (*La Clinica italiana.* Gennaio, 1898).

50. H. ROGER, *Action des organes sur les microbes.* (*Soc. Biol. Sem. Med.*, N. 4. 1898).

51. CLAUDE, *Sur les lesions du foie e du rein.* Thése. Paris.

52. WEILL, GILBERT, *De l'indacanurie comme symptôme isolé de l'insuffisance hépatique.* (*Sem. Med.*, N. 8. 1899).

53. BEATTIE NESBILT, *On the presence of Cholin and Neurin in the intestinal canal during its complete Obstruction.* (*The journ. of Exp. Med.*, Anno IV, n. 1, pag. 8. 1899).

54. ROBERT, *Importanza dell' intossicazione nelle gastroenteriti.* Thése. Paris, 1899. (*Policlinico*, 1899).